2.
ROYAL LONDON OPHTHALMIC HOSPITAL

Untersuchungen

über die

bei der multiplen Herdsklerose vorkommenden

Augenstörungen.

Von

Dr. W. Uhthoff,
Privatdocent für Augenheilkunde in Berlin.

Zweiter Theil.

Mit einer lithographirten Tafel und 25 Holzschnitten.

Berlin 1889.
Verlag von August Hirschwald.
NW. Unter den Linden 68.

Separat-Abdruck aus dem Archiv für Psychiatrie und Nervenkrankheiten.

(Bd. XXI. Heft 2.)

12652443

Seinem hochgeehrten Lehrer

Herrn Geh. Med.-Rath Prof. Dr. Westphal

in dankbarer Verehrung

gewidmet

vom Verfasser.

Digitized by the Internet Archive
in 2014

https://archive.org/details/b21635456

Inhalt.

		Seite
II. Kapitel:	Ergebnisse der ophthalmoskopischen Untersuchung	1
III. Kapitel:	Ueber das klinische Verhalten der Sehstörungen	34
	A. Mittheilung von Krankheitsfällen	38
	B. Verhalten des Gesichtsfeldes	60
	C. Beginn und Verlauf der Sehstörung	64
	D. Vergleichug der Amblyopie bei multipler Sklerose mit derjenigen bei anderen Erkrankungen des Sehnervenstammes	68
IV. Kapitel:	Pathologische Erscheinungen im Bereich der Augenmuskeln	75
	A. Augenmuskellähmungen	77
	B. Nystagmus und nystagmusartige Zuckungen . .	88
V. Kapitel:	Verhalten der Pupillen	97
	Schlussbemerkungen	100
	Erklärung der Tafel	102
	Verzeichniss der benuzten Literatur	102

II. Kapitel.

Ergebnisse der ophthalmoskopischen Untersuchung.

So lange seit Ende der 60ger und Anfang der 70ger Jahre das Krankheitsbild der disseminirten Herdsklerose, wie schon oben ausgeführt, namentlich durch Charcot und seine Schüler genauer festgestellt und beschrieben worden, hat man auch der ophthalmoskopischen Untersuchung dieser Fälle eine besondere Beobachtung geschenkt. Sowie anatomisch der Nachweis von Sehnervenveränderungen bei dieser Erkrankung geliefert wurde, so gelang es auch ophthalmoskopisch dieselben festzustellen, als atrophische Verfärbung der Papillen. In zutreffendster und zusammenfassender Weise sagt Charcot 1874 in seinen „klinischen Vorträgen über Krankheiten des Nervensystems“ über die ophthalmoskopischen Erscheinungen bei der multiplen Herdsklerose: „Bei der ophthalmoskopischen Untersuchung, welche in der Regel durch den Nystagmus sehr erschwert wird, findet man in solchen Fällen die Papille des Nervus opticus selbst bei starker Amblyopie beinahe vollständig unversehrt, bald partiell erkrankt, bald endlich in den seltenen Fällen von vollkommener Erblindung ist sie (Magnan) total atrophisch (perlmutterweisse Färbung, ausnehmende Dünnheit der Gefässe und manchmal ausgebuchtet)“. Es werden in dieser Mittheilung also schon als eigenthümlich gekennzeichnet für die multiple Herdsklerose: 1. das Vorkommen einer Amblyopie ohne ophthalmoskopische Veränderungen, 2. das

relativ häufige Vorhandensein einer nur partiellen und unvollständigen Atrophie der Papille und 3. das sehr seltene Auftreten einer dauernden völligen Erblindung mit completer Atrophie der Papillen. Diese Charcot'schen Angaben finden durch die Mittheilungen einer Reihe anderer Autoren aus den 70ger Jahren durchaus ihre Bestätigung. Bemerkenswerth ist hier die Arbeit von C. Berlin aus dem Jahre 1874 (Beitrag zur Lehre von der multiplen Gehirn- und Rückenmarkssklerose", Deutsches Archiv für klin. Medic. XIV. S. 103). Derselbe theilt zwei Fälle mit, wo in dem ersten erhebliche Herabsetzung der Sehschärfe ohne opthalmoskopischen Befund, in dem zweiten „graue Verfärbung beider Papillen" (Prof. Becker) bestand bei linker S. $= \frac{20}{70}$ rechter S. $= \frac{20}{100}$. Berlin fasst sodann auch in seiner Arbeit das Material in der Literatur unter dem Gesichtspunkte von Sehstörungen und ophthalmoskopischen Veränderungen statistisch zusammen. Er sagt resümirend über 39 gesammelte Fälle aus der Literatur: „Auch im Gebiete der speciellen Sinnesorgane haben wir mannigfache Störungen zu verzeichnen, und zwar ist es am häufigsten die Sehtüchtigkeit, welche leidet, wir fanden in 17 Fällen mehr oder weniger hochgradige Herabsetzung der Sehschärfe, als deren Grund in etwa der Hälfte der Fälle Sehnervenatrophie ophthalmoskopisch diagnosticirt wurde". Kiesselbach („Beitrag zur näheren Kenntniss der sogenannten grauen Degeneration des Sehnerven bei Erkrankungen des cerebrospinalen Nervensystems". Inaug.-Dissert. Erlangen 1875) konnte in zwei Fällen von disseminirter Sklerose atrophische Verfärbung der Papillen opthalmoskopisch feststellen und hebt den Werth der Augenspiegeluntersuchung bei dieser Erkrankung ganz besonders hervor. Die Angaben von Foerster und Leber in ihren Bearbeitungen des Gegenstandes im (Handbuch der gesammten Augenheilk. Bd. VI. 1877) schliessen sich im Wesentlichen den bis dahin herrschenden Ansichten, namentlich Charcot's an. Foerster hebt hervor, dass die Papilla optica selbst bei starker Amblyopie oft vollkommen normal, und nur in seltenen Fällen von totaler Blindheit vollkommen atrophisch ist. Leber weist ebenfalls auf das relativ häufige Vorkommen von Sehnervenatrophie bei der multiplen Herdsklerose hin und ebenso spricht sich Erb in seinem Handbuch der Krankheiten des Nervensystems I. aus.

Alfred Graefe (Handbuch der ges. Augenheilk. v. Graefe und Saemisch Bd. VI. S. 237) erwähnt eines Falles von multipler Sklerose mit „atrophischer Decoloration und entschiedener Gefässarmuth

beider Papillen". Nettleship („Clinical notes and cases". Ophthalm. Hosp. Report. IX. 2. p. 168. 1877) und Ten Cate Hoedemaker („Multiple Herdsklerose im Kindesalter". Deutsches Archiv XXIII. S. 443. 1879) sahen Herabsetzung der Sehschärfe mit negativem ophthalmoskopischem Befund. — Engesser („Ueber einen Fall von disseminirter Sklerose des Gehirns und des Rückenmarks", dieses Archiv VIII. S. 225. 1878) sah einen Fall von Herabsetzung der Sehschärfe mit „einer gewissen atrophischen Verfärbung der Papillen", womit offenbar das Partielle und Unvollständige der atrophischen Verfärbung angedeutet sein soll. Raehlmann („Ueber den Nystagmus und seine Aetiologie". v. Graefe's Archiv für Ophthalmologie XXIV. Abth. 4. 1878) erwähnt einen Fall von „blaugrauer" Verfärbung der Papillen mit S. $= \frac{8}{200}$ und leichter Gesichtsfeldbeschränkung. Guttmann („Ein bemerkenswerther Fall von inselförmiger multipler Sklerose des Gehirns und des Rückenmarks". Zeitschrift für klin. Medic. II. 1. S. 46. 1880) beschreibt eine „weisse Verfärbung" der linken Papille mit Verlust des Sehvermögens auf diesem Auge. — Gowers („A manual and atlas of medical Ophthalmoskopie [London] 1879) erwähnt ebenfalls das Vorkommen der grauen Sehnervendegeneration bei der multiplen Herdsklerose. — Galezowski („De l'atrophie progressive de la papille du nerf optique". Mouvement médical No 31—33, 1877) führt die progressive Sehnervenatrophie als auch bei disseminirter Sklerose vorkommend an, analog wie z. B. bei Tabes. — Im Anschluss an diese Angaben über die ophthalmoskopischen Veränderungen bei der disseminrten Herdsklerose im Verlauf der 70ger Jahre, verdient noch eine Mittheilung von H. Noyes unsere Aufmerksamkeit („A case of supposed disseminated sclerosis of the brain and spinal cord. Archives of scientific. and practical medicine. January 1873. p. 43). Noyes fand bei einer Patientin doppelseitige Neuritis in Atrophie des Sehnerven übergehend, Parese verschiedener Augenmuskeln, Affectionen anderer Schädelnerven, heftige und andauernde Kopfschmerzen, Dysphagie und unsicheren Gang. Zwei Jahre nach Beginn dieses complexen Krankheitsbildes starb die Patientin. Nei der Nekropsie fand man gar keine pathologischen Veränderungen. Noyes meint, es wäre hier möglicherweise eine Sclerois disseminata des Gehirns und des Rückenmarkes (im Sinne Charcot's) vorhanden gewesen. Da aber keine mikroskopische Untersuchung gemacht werden konnte, so steht diese Erklärungsweise nicht sicher

fest, der Fall ist somit als kein ganz zweifelloser zu bezeichnen, und die Diagnose „disseminirte Sklerose“ durchaus nicht gesichert.

Seit Charcot's zutreffenden Mittheilungen über die ophthalmoskopischen Veränderungen bei der multiplen Sklerose 1874 brachte also die Literatur der 70ger Jahre nichts wesentlich Neues auf diesem Gebiete, die Berichte der verschiedenen Autoren enthielten nur Bestätigungen der früheren Angaben. Erst Anfang der 80ger Jahre wendet sich das Interesse wieder lebhafter unserem Gegenstande zu, und zwar sind es einerseits wieder Untersuchungen an dem Charcot'schen Krankenmaterial durch Parinaud (s. o.), die bis in das Jahr 1881 zurückreichen und deren Resultate der Autor kurz zusammenfassend 1884 im Progrès médical „Troubles oculaires de la sclérose en plaques (Progrès médic. 9. Août 1884) publicirt. Parinaud theilt die ophthalmoskopischen Veränderungen bei der multiplen Sklerose im Wesentlichen in drei Gruppen ein: 1. „Les papilles dans beaucoup de cas ne présentent pas de modifications bien notables, mais lorsque l'affection est ancienne, elles pallissent surtout dans leur moitié temporale“, hierbei in der Regel nur eine relativ geringe Sehstörung (S. = $^1/_3$—$^1/_7$) mit im Wesentlichen freien Gesichtsfelde. — 2. „Une décoloration blanche très prononcée de la papille, qui persiste malgré l'amélioration du trouble visuel“. Bei diesem Befund schon stärkere Sehstörungen mit Gesichtsfeldbeschränkung, zuweilen auch vorübergehende Erblindung u. s. w. — Diese sub 1 und 2 aufgeführten ophthalmoskopischen Veränderungen sind stets doppelseitig. — 3. „L'atrophie blanche de la papille très caracterisée“, gewöhnlich monolaterale Sehstörung und mehr beständig. Zum Schluss erwähnt P. sodann noch eines Falles von linksseitiger vorübergebender Amaurose „avec une infiltration de la papille de ce qu'on désigne en ophthalmologie du nom de névrite optique avec stase vasculaire, modérée“, also dem ausgesprochenen Bilde der Neuritis optica.

Auf der anderen Seite wurden eingehende Untersuchungen über diesen Gegenstand, die ebenfalls bis in das Jahr 1882 zurückreichen, an dem grossen Material der Westphal'schen Krankenabtheilungen in der Königl. Charité in Berlin und an den Kranken der Schoeler'schen Augenklinik von mir in Gemeinschaft mit Gnauck und Oppenheim vorgenommen, Untersuchungen, die auch jetzt noch regelmässig seit dieser Zeit fortgesetzt werden. Kurz vor jener eben citirten Arbeit Parinaud's erschien die Publication von Gnauck über den ersten Theil dieser gemeinschaftlichen Untersuchungen (Berliner klin. Wochenschr. 1884, No. 27), in welcher er kurz über die gesammten Augenstörungen an 50 Fällen berichtet. Von diesen 50 Kranken mit

multipler Herdsklerose hatten 28 Sehstörungen zum Theil ohne ophthalmoskopischen Befund, meistens aber mit positiven Augenspiegelveränderungen und zwar ein Mal complete Sehnervenatrophie mit Erblindung, gewöhnlich aber mit partieller und unvollständiger atrophischer Verfärbung der Papillen, indem entweder die Papillen in toto deutlich etwas blasser als normal erschienen, die im inneren Theile dann aber doch noch einen leicht röthlichen Reflex im Farbenton zeigten, oder auch nur die temporalen Theile der Papillen deutlich atrophisch abgeblasst erschienen. In einem Falle war ophthalmoskopisch das Bild der Neuritis optica vorhanden und einmal tiefe Hyperämie der Papillen mit leichter Trübung. — Im Jahre 1884 wurde sodann noch eine weitere Beobachtung von Neuritis optica bei multipler Sklerose in der Literatur bekannt gegeben von (Seymour Scharkey und Nettleship, l. c.), und Eulenburg (l. c.) theilte bald nach den Gnauck'schen Mittheilungen einen Fall von neuritischer Sehnervenatrophie mit Erblindung bei multipler Sklerose mit. Im Jahre 1885 hatte ich Gelegenheit auf das Vorkommen des ophthalmoskopischen Bildes der Neuritis optica bei der multiplen Sklerose etwas näher einzugehen und zu zeigen, dass diese ophthalmoskopischen Veränderungen nicht so ganz selten seien bei dieser Erkrankung.

Auch in der neuesten Zeit hat die Literatur dann noch verschiedene Mittheilungen über das Vorkommen von pathologischen Veränderungen der Papillen bei der multiplen Sklerose aufzuweisen von Hermann, Koeppen, Peltesohn, Bruns, Goldflamm, Feilchenfeld, u. A.), durch welche jedoch keine wesentlich neuen Gesichtspunkte beigebracht werden. Oppenheim hebt in seiner jüngsten Mittheilung 1887 (Berliner klin. Wochenschr. No. 48) die Wichtigkeit der ophthalmoskopischen Opticusveränderungen noch einmal besonders hervor, in ungefähr 50 pCt. der Fälle waren solche vorhanden, und er weist namentlich auf die grosse diagnostische Bedeutung solcher Befunde hin in Fällen, wo sonst keine wesentlichen Symptome einer cerebralen Herdsklerose vorliegen und sich die Erscheinungen im Wesentlichen unter dem Bilde der spastischen Spinalparalyse darstellen.

Auch Charcot nimmt im Jahre 1887 noch einmal das Wort (ref. Recueil d'ophthalmologie, 11. Nov. 1887), um vergleichend auf die Augenstörungen bei der multiplen Sklerose und der Tabes einzugehen und speciell auch die ophthalmoskopischen Veränderungen bei der multiplen Sklerose und ihr Verhältniss zur Sehstörung zu erläutern. Ich werde hierauf später noch zurückkommen.

Was nun zunächst Alter und Geschlecht der von uns beobachteten 100 Kranken mit disseminirter Herdsklerose anlangt, auf welchen die folgenden Angaben über die ophthalmoskopischen Veränderungen basiren, so gestalten sich diese Zahlen folgendermassen:

67 Männer				33 Weiber			
Im Alter	v. 1—10	Jahren	4	Im Alter	v. 1—10	Jahren	2
» »	v. 10—20	»	2	» »	v. 10—20	»	4
» »	v. 20—30	»	18	» »	v. 20—30	»	9
» »	v. 30—40	»	22	» »	v. 30—40	»	12
» »	v. 40—50	»	16	» »	v. 40—50	»	3
» »	v. 50—60	»	4	» »	v. 50—60	»	3
» »	v. 60—70	»	1.				

Ich glaube, dass diese Angaben über das relative Lebensalter, in welchem die Kranken hauptsächlich von der multiplen Sklerose befallen werden, ungefähr mit dem übereinstimmt, was bisher über diesen Punkt in der Literatur constatirt worden ist. — Auch möchte ich aus dem Umstande, dass unter diesen Kranken $^2/_3$ Männer und nur $^1/_3$ Weiber waren, nicht schliessen, dass das männliche Geschlecht etwa besonders prädisponirt ist für diese Erkrankung, da die Männerabtheilung der Nervenstation in der Königlichen Charité erheblich grösser war, als die Frauenabtheilung, und sich hieraus schon diese Thatsache wohl erklären lässt; denn, wie schon erwähnt, stammte der grösste Theil unseres Beobachtungsmaterials aus den stationären Abtheilungen des Herrn Geh. Rath Westphal. Die Beobachtungsbedingungen waren auch dementsprechend meistens recht günstig, da die Kranken wegen ihres stationären Aufenthaltes gewöhnlich wiederholt mit dem Augenspiegel untersucht und die Functionsstörungen genau festgestellt werden konnten. Ein Theil der Kranken blieb Jahre lang in Beobachtung und 6mal konnten die Resultate der ophthalmoskopischen Untersuchung während des Lebens durch die nachfolgende Autopsie controlirt werden.

Tabelle

über die ophthalmoskopischen Befunde der 100 Fälle von multipler Herdsklerose.

1. Ausgesprochene Atrophia nervi optici (d. h. die Papillen sind völlig atrophisch verfärbt, haben jeden röthlichen Reflex verloren und erscheinen weiss und weiss graulich).	3mal (davon 2mal doppelseitig, 1mal einseitig mit gleichzeitiger Abblassung der temporalen Papillenhälfte auf dem anderen Auge. In allen 3 Fällen

		ausgesprochene Sehstörungen.
	2. Unvollständige atrophische Verfärbung der ganzen Papillen, d. h. die inneren Theile der Papillen zeigen noch eine Spur von dem normalen röthlichen Reflex (s. hierzu Fig. 1, Taf. VIII.) des Sehnerven, während die äusseren Theile gewöhnlich die atrophische Verfärbung sehr ausgesprochen darbieten.	19 mal (davon 8 mal einseitig, 7 mal doppelseitig und 4 mal einseitig mit gleichzeitiger temporaler Abblassung der anderen Papille. In 8 von diesen 19 Fällen keine wesentliche Sehstörung).
	3. Partielle atrophische Verfärbung der temporalen Papillentheile, d. h. die inneren Papillentheile reflectiren normal röthlich, während die äusseren deutlich atrophisch verfärbt erscheinen, analog wie die temporale Abblassung der Papillen (s. hierzu Fig. 3, Taf. VIII.) auf dem Gebiete der Intoxicationsamblyopie.	18 mal (davon 7 mal einseitig, 11 mal doppelseitig. In 6 von diesen 18 Fällen keine Sehstörung nachweisbar).
	4. Neuritis optica.	5 mal (3 mal die neuritischen Veränderungen der Papillen sehr ausgesprochen, 2 mal geringeren Grades, 3 mal einseitig, 2 mal doppelseitig. Sehstörungen in 4 von diesen Fällen).
Verschiedene Befunde	5. Cataracta progress.	1 mal.
	6. Alte Hornhauttrübung.	1 mal.
	7. Hintere Synechien.	1 mal.
	8. Angeborene Anomalien des Augos.	4 mal (hochgradige Hyperopie, myop. Astigmatismus mit Conus nach unten und markhaltige Nervenfasern der Netzhaut).
	9. Ophthalmoskopisch normaler Befund.	48 mal (in 5 von diesen 48 Fällen jedoch Sehstörungen vorhanden und in einem auch anatomische Veränderungen in den Sehnerven bei der Autopsie nachgewiesen).

Veränderungen des Sehnerveneintritts, die mit der Allgemeinerkrankung in Zusammenhang zu bringen waren, wurden also ophthalmoskopisch bei der multiplen Herdsklerose 45 mal (in 45 pCt.)

gefunden, und zwar bei Weitem am häufigsten eine einfache atrophische Verfärbung der Papillen, die gewöhnlich eine partielle und eine unvollständige war und nur vereinzelt (in 3 pCt.) zeigte der Sehnerveneintritt eine complete atrophische Verfärbung, so dass auch die inneren Theile der Papillen gar keinen röthlichen Reflex mehr zeigten. In 5 pCt. der Fälle wurden entzündliche neuritische Erscheinungen an den Papillen beobachtet.

Ein abnormer ophthalmoskopischer Befund an der Papille findet sich demnach in fast der Hälfte der Fälle von multipler Herdsklerose, die zur Beobachtung kamen; es ist das eine Häufigkeit des Auftretens von ophthalmoskopischen Veränderungen auf dem Gebiete der Erkrankungen des Centralnervensystems, die fast nur noch von der Stauungspapille bei Hirntumoren übertroffen wird. Ich habe vergleichsweise eine Zusammenstellung einer grösseren Beobachtungsreihe von Gehirntumoren gemacht und fand, dass bei unseren Fällen in circa 90 pCt. Stauungspapille (stets doppelseitig) vorhanden war. Annuske („Ueber Neuritis optica bei Tumor cerebri". v. Graefe's Archiv für Ophthalm. XIX. 3. 1873) und Reich („Zur Statistik der Neuritis optica bei intracraniellen Tumoren". Zehender, Klin. Monatsbl. f. Augenheilk. XII. S. 447—453) fanden sogar in 95 pCt. der zur Autopsie gekommenen Hirntumoren Stauungspapillen. — Dagegen bleiben Erkrankungen wie Tabes und progressive Paralyse, von denen man gewöhnlich eine Complication mit Sehnervenatrophie als relativ häufig annimmt, weit hinter diesen Zahlen, wie wir sie bei der multiplen Sklerose oben aufführten, zurück. In einer grossen Anzahl von Tabesfällen konnte ich Sehnervenatrophie in 18 pCt. constatiren. Es ist selbstverständlich, dass man für eine solche Statistik nicht das Material einer Augenklinik, wo gerade die Sehstörung häufig den Patienten zum Arzt führt, zu Grunde legen darf, wenn man einen richtigen Ueberblick über die Häufigkeit der Sehnerven-Atrophie bei Tabes erhalten will, sondern das Material eines Krankenhauses (für meine Statistik wieder das der Charité und anderer Krankenhäuser).

Eine Zusammenstellung lediglich nach dem Material der Schoeler'schen Augenklinik hat auf meine Veranlassung hin Dr. Dillmann („Ueber tabische Augensymptome und ihre diagnostische Bedeutung". Inaug.-Dissert. Leipzig, 1889) in jüngster Zeit vorgenommen und Sehnervenatrophie in 42 pCt. der Fälle gefunden. — Für die progressive Paralyse fanden Moeli und ich („Ueber opthalmoskopische Untersuchungen bei Geisteskranken". Heidelb. ophthalm. Gesellsch. 1883) in $8^2/_3$ pCt. Opticusatrophie, also noch erheblich weniger als bei der

Tabes. — Beim schweren chronischen Alkoholismus fand ich (l. c.) in ca. 20 pCt. pathologisch-ophthalmoskopische Veränderungen an den Sehnerven, und zwar in 14 pCt. atrophische Abblassung der temporalen Papillentheile und in 6 pCt. leichte aber deutliche pathologische Trübung der Papillen in einzelnen Fällen mit ausgesprochener Hyperämie.

Von allen cerebralen und spinalen Erkrankungen des Centralnervensystems möchte ich glauben, dass ausser dem Hirntumor (wie oben ausgeführt) nur noch die Meningitis tuberculosa etwa annähernd so häufig zu pathologischem Augenspiegelbefund an den Papillen (Neuritis) führt, wie die multiple Sklerose. Jedoch ist dieses nur eine ungefähre Schätzung, ich habe wohl im Laufe der Jahre eine ganze Anzahl von Fällen mit Meningitis tuberculosa beobachtet und darauf hin durchgesehen, die Beobachtungsreihe ist aber noch nicht gross genug, um daraus hinreichend sichere Procentzahlen zu gewinnen.

Dass pathologische Augenspiegelveränderungen an den Papillen und speciell atrophische Verfärbung eine relativ häufige Erscheinung bei der multiplen Herdsklerose sind, ist allgemein anerkannt, aber doch vielleicht bisher an grösseren Zahlen noch nicht hinreichend statistisch festgestellt. Es war auch von Bedeutung für eine solche genaue Aufstellung einer Procentzahl, dass ein grosses Material in dieser Hinsicht von einem Beobachter gesammelt und von einheitlichen Gesichtspunkten aus untersucht wurde. Ich glaube z. B., dass die von Berlin (l. c.) gemachten statistischen Angaben aus dem Jahre 1874 über das procentarische Verhältniss der ophthalmoskopischen Veränderungen bei der multiplen Herdsklerose noch bedeutend zu niedrig gegriffen sind. Er stellte eben damals 39 Fälle aus der Literatur zusammen und fand, dass in 17 (43,6 pCt.) mehr oder weniger hochgradige Herabsetzung der Sehschärfe vorhanden war, als deren Grund jedoch nur in etwa der Hälfte der Fälle Sehnervenatrophie ophthalmoskopisch diagnosticirt wurde (also in ca. 22 pCt.).

Offenbar haben manche der Autoren, die vielleicht weniger mit dem Augenspiegel geübt waren, die relativ unvollständigen und partiellen atrophischen Verfärbungen der Papillen nicht hinreichend berücksichtigt. Es liegt überhaupt bei der multiplen Herdsklerose für den weniger erfahrenen Ophthalmoskopiker eine gewisse Schwierigkeit und Behinderung für die diagnostische Verwerthung der ophthalmoskopischen Befunde in dem Umstande, dass die atrophische Verfärbung, wenn auch durchaus pathologisch, doch meistens relativ unvollkommen und partiell auftritt und öfters keine wesentliche Sehstörung mit sich führt.

Ich halte die von mir gefundene Procentzahl eher für zu niedrig, als zu hoch, da ich nur, meiner Ueberzeugung nach, ganz sicher pathologische Befunde mitrechnete und zweifelhafte zu den negativen zählte.

Die oben gegebene Eintheilung der Atrophie der Papille in drei verschiedene Grade erscheint mir gerechtfertigt, und lassen sich thatsächlich alle einschlägigen Fälle in einer dieser Gruppen einreihen. Die Papille ist entweder vollständig atrophisch verfärbt, der röthliche Reflex des normalen Sehnerven ist vollständig verloren gegangen, oder es ist wohl eine atrophische Verfärbung der ganzen Papille wahrnehmbar jedoch nicht völlig, so dass die inneren Papillentheile noch einen leicht röthlichen Reflex in ihrem Farbenton haben; während die äusseren Theile ausgesprochen atrophisch verfärbt sind, oder drittens es sind nur die temporalen Papillentheile atrophisch verfärbt, während die inneren Theile noch normal erscheinen. Ich habe unter meinen Fällen eine ganz partielle atrophische Verfärbung immer nur in dieser Form gesehen, niemals zeigte sich etwa ein anderer Sector isolirt atrophisch verfärbt, während die temporalen und und die übrigen Theile der Papille normal waren.

Um nun auf die einzelnen Gruppen unserer Kranken mit atrophischer Verfärbung der Papillen etwas näher einzugehen, so zeigt sich also zunächst, dass es relativ selten zu einer vollständigen atrophischen Verfärbung der Papillen kam. Nur in drei Fällen wurde dies beobachtet und hiervon 1 mal auch nur auf einem Auge, während das andere lediglich eine partielle atrophische Verfärbung in den äusseren Papillentheilen zeigte. Bei einem dieser Kranken (s. Gnauck, Berliner klin. Wochenschr. 1884, No. 27) kam es zur vollständigen und dauernden Erblindung mit völliger Aufhebung der Lichtreaction der Pupillen, die dabei mittelweit waren. Im Februar 1883 trat bei dem 42jährigen Manne die Sehstörung zuerst ein, nahm relativ schnell zu, und Ende Mai 1883 war Patient schon ganz erblindet. Im Juni konnte ich ophthalmoskopisch complete Sehnervenatrophie constatiren. Erst Anfang Mai 1883 also $2^1/_2$ Monat nach Beginn der Sehstörung konnten die sonstigen ersten Symptome der cerebrospinalen multiplen Herdsklerose festgestellt werden. Es ist dies der einzige Fall unter den 100, der ein derartiges Verhalten zeigte. Ich kann also nur im vollsten Masse die von Charcot von vorn herein betonte und von fast allen späteren Autoren bestätigte Thatsache, ebenfalls bezeugen, dass eine totale dauernde Erblindung ein sehr seltenes Vorkommniss auf dem Gebiete der multiplen Herdsklerose ist.

Die beiden anderen Fälle dieser Gruppe sollen hier kurz mitge-

theilt werden, weil sie namentlich auch wegen ihrer Gesichtsfelder ein Interesse bieten.

Fall VI. Frau Anna B., 21 Jahre alt, stollto sich am 8. Januar 1887 zum orston Mal in dor Schooler'schen Klinik vor, sio wurdo von Horrn Collegen Dr. Friedländor überwieson:

$$\left.\begin{array}{l} \text{R. H. } \frac{1}{40} \text{ XL in } 15' \\ \text{L. H. } \frac{1}{40} \text{ XXX in } 15' \end{array}\right\} \text{ Sn } \frac{1}{11} \text{ ohno Gläser gelesen.}$$

Beide Papillen in toto ausgesprochen atrophisch verfärbt, Gefässe deutlich verengt, Grenze scharf.

Auf dem linken Auge peripher nach oben von der Papille und eigentlich genau dem unten gezeichneten Gesichtsfelddefect entsprechend, findet sich ein keilförmiges Terrain mit der Spitze zur Papille hin gerichtet, in welchem die Netzhaut eine sternförmige Pigmentirung und Pigmentveränderungen (wie bei Retinitis pigmentosa) und leichte grauliche Verfärbung zeigt. Das Terrain ist nach den Seiten hin scharf begrenzt. nach der Peripherie zu geht es weiter, als man es mit dem Augenspiegel untersuchen kann, lässt sich also nach unten ophthalmoskopisch nicht abgrenzen. An der Spitze dioses keilförmigen Terrains nach der Papille zu erkennt man deutlich, wie der diesen Bezirk versorgende Netzhautarterienast vollständig obliterirt und zum Theil mit Pigment eingescheidet ist, so dass ich glauben möchte, die peripheren atrophischen Retinalveränderungen sind die Folgen eines Verschlusses des zu führenden Arterienastes. Der übrige Theil des Augenhintergrundes verhält sich relativ normal, abgesehen von der Papille. Auf dem rechten Auge finden sich ebenfallls peripher nach oben geringfügigere, abgelaufene atrophische Chorioiretinalveränderungen, jedoch in keiner Weise in dioser Keilform angeordnet, auch ein Verschluss des zuführenden Gefässes hier nicht nachzuweisen. Die Veränderungen dürften jedoch wohl ausreichend sein, um die geringe Gesichtsfeldbeschränkung nach unten zu erklären. Die Gesichtsfelder (siehe Fig. 3 a. und b.).

Die Anamnese ergab folgendes: Im August 1882 erblindete Patientin auf dem linken Auge „plötzlich und vollständig“ und blieb auch auf dem Auge 4 Wochen lang „ganz blind“; dann kam ein „kleiner Schimmer“ wiedor und im Verlaufe von weiteren 4 Wochen besserte sich dann das Sehen bis zu seiner jetzigen Höhe. Patientin wurde damals in einer Augenklinik wegen „centralen Scotom's“ behandolt. Das Sehen des rechten Auges soll sich im Verlaufe des letzten Jahres allmälig etwas verschlechtert haben. Ausserdem giebt Patientin an, im Jahre 1883 Wochen lang an Doppelsehen gelitten zu habon, in Folge an rechtsseitiger Abducenslähmung.

Die Augenbewegungen sind sonst jetzt zur Zeit im Wosentlichon frei, nur in den seitlichen Richtungen bosteht sowohl im Bereich der Externi als Interni eine gleichmässige Bowoglichkeitsbeschränkung und troton in den seitlichen

OPHTHALMIC
HOSPITAL

Endstellungen einzelne ausgesprochene nystagmusartige Zuckungen auf. — Pupillenreaction beiderseits normal.

a. Fig. 3. b.

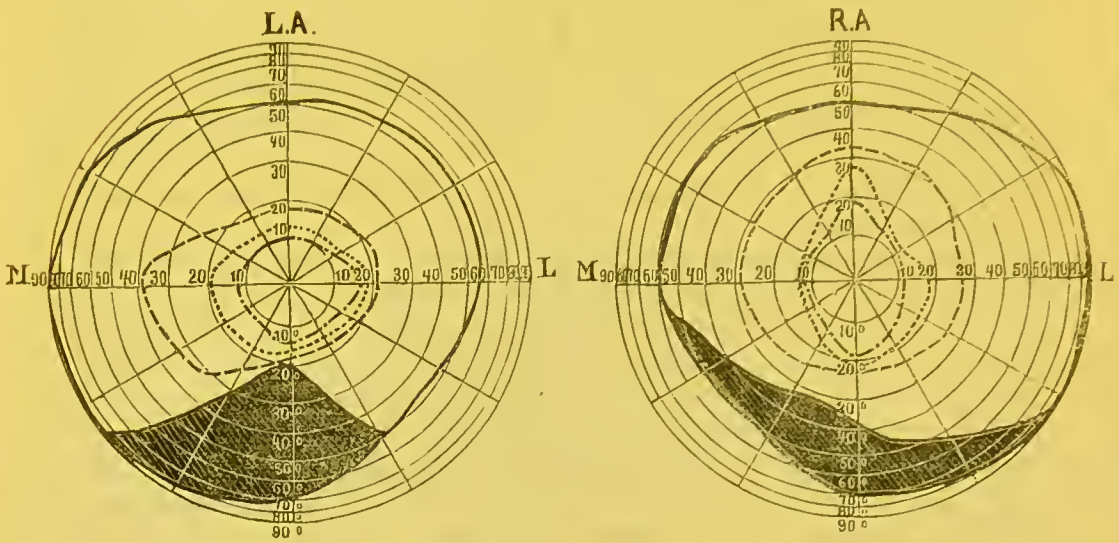

——— blau, ... roth, —.—.— grün.

Am 20. November 1888, nachdem Patientin in die poliklinische Behandlung des Herrn Collegen Dr. Remak gekommen war, stellte sie sich, von diesem geschickt, wieder vor. Der Augenbefund war auch jetzt noch im Wesentlichen derselbe.

Die übrigen Symptome der multiplen Sklerose (Dr. Remak) scheinen sich erst bedeutend später als die Augenerscheinungen entwickelt zu haben; aber trotzdem halte ich einen Zusammenhang für ganz zweifellos. Patientin fühlte sich angeblich bis zum Jahre 1886 sonst ganz wohl, dann stellte sich „Schwere der Beine“ ein. Am 11. October 88 plötzlich motorische Schwäche und Parästhesie der rechten Hand, welche auch jetzt noch besteht. Ferner bestehen zur Zeit: Deutlicher Tremor der rechten Hand bei feineren Bewegungen. Starkes Schwanken beim Stehen mit geschlossenen Füssen. Grosse Labilität der Affecte, bald abnorm heiter, bald weinerlich, zuweilen auch Zwangslachen.

Spec. Infection in Abrede gestellt, kein Abortus, kein Kind. Keine sonstige hereditäre Belastung.

Besonders bemerkenswerth erscheinen mir in diesem Falle die die partiellen peripheren Retinalveränderungen mit der eigenthümlichen Gesichtsfeldbeschränkung und der Umstand, dass sich erst Jahre

lang nach Entwickelung der ersten Augensymptome die übrigen Erscheinungen der multiplen Sklerose einstellten.

Fall VII. Frau Anna D., 34 Jahre alt, wurde am 13. Mai 1883 von mir auf der Nervenstation der Charité untersucht:

Rechtes Auge Sehschärfe = $^1/_4$,

Linkes „ „ = $^1/_2$.

Die Gesichtsfelder verhalten sich folgendermassen (s. Fig. 4a. und b.).

a. Fig. 4. b.

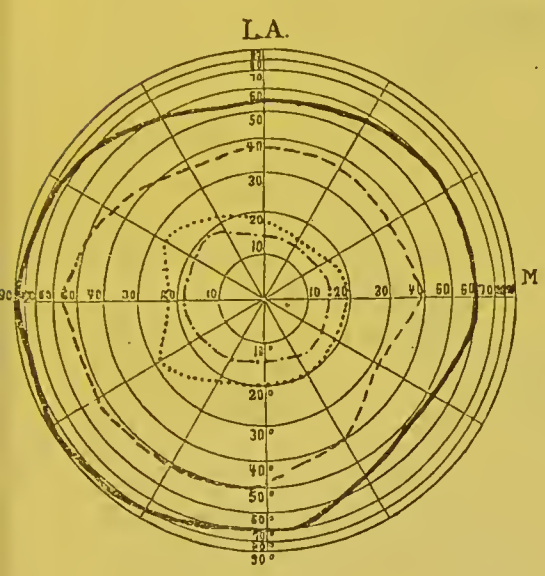

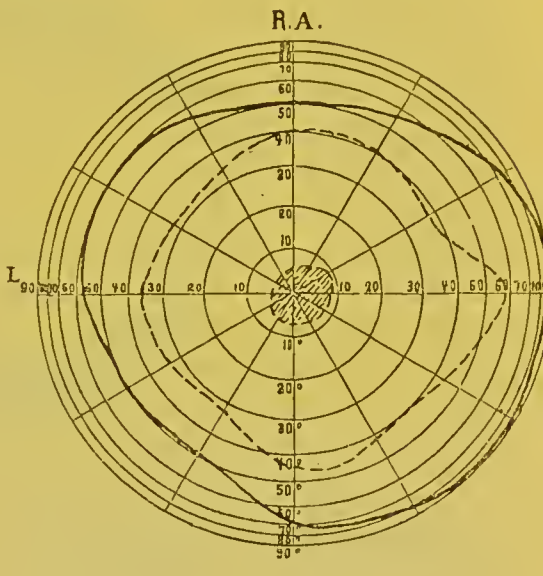

---- blau, ... roth, —.—.—.— grün.

Rechts findet sich also ein centrales Skotom für Blau; Roth und Grün werden gar nicht erkannt. Gesichtsfeld sonst peripher frei. Links leichte concentrische Einschränkung für Roth und Grün, Gesichtsfeld sonst im Wesentlichen frei.

Ophthalmoskopisch: Rechts ausgesprochene atrophische Verfärbung der ganzen Papille, Grenzen scharf.

Links. Die äusseren Papillentheile leicht grau weissbläulich verfärbt, sonst Papille normal.

Augenbewegungen im Wesentlichen frei, in den Endstellungen einzelne nystagmusartige Zuckungen. — Papillenreaction gut.

Im Uebrigen (Dr. Gnauck) leidet Patient seit etlichen Jahren vorübergehend an leichten Schwindelanfällen. Anfang Mai 1883 plötzlich auftretende Schwäche des linken Fusses, später auch des linken Beines gleichzeitig auch ein „taubes Gefühl“ der linken Seite. Es besteht jetzt ferner eine deutliche motorische Schwäche des linken Armes, Opposition des Daumens und des Zeigefingers nicht möglich. Ebenso zeigt das linke Bein eine mässige motorische Schwäche, Patientin kann sich im Bett ohne Unterstützung nicht aufrichten. Beim Gehen wird das linke Bein nachgeschleppt.

Circa 10 Tage nach dieser Untersuchung stellt sich auch eine motorische Schwäche der rechten Extremitäten ein, und zwar ausgesprochener im rechten Bein.

Spec. Infection in Abrede gestellt, keine hereditäre Belastung.

Demnach waren alle drei Fälle dieser ersten Gruppe mit erheblicher Sehstörung verbunden.

Die zweite Gruppe der Kranken, wo die atrophische Verfärbung der Papillen wohl in deren ganzer Ausdehnung sichtbar, aber doch bis zu einem gewissen Grade unvollständig ist, so dass die inneren Papillentheile, wo eben die grösste Masse der Nervenfasern liegt, noch etwas röthlich reflectiren, umfasst 19 Fälle (8mal einseitig, 7mal doppelseitig und 4mal nur eine circumscripte temporale Abblassung auf dem anderen Auge). In einem Falle hatten die Papillen etwas Grünliches in ihrem Farbenton, wie man es relativ häufig auf dem Gebiete der neuritischen Atrophie wahrnimmt. Bei 8 von diesen 19 Kranken (also in fast der Hälfte der Fälle) konnte keine wesentliche Sehstörung nachgewiesen werden. Ich habe versucht ein Beispiel dieses ophthalmoskopischen Bildes in (Fig. 1, Taf. VIII.) abzubilden. Der Fall bietet auch sonst ein so mannigfaches Interesse, dass ich ihn hier etwas ausführlicher mittheilen muss.

Fall VIII. Frau Therese S., 27 Jahre alt, stellt sich zuerst am 9. Januar 1888 mit einer hochgradigen Sehstörung auf dem rechten Auge in der Schoeler'schen Poliklinik vor.

Ophthalmoskopisch bestand beiderseits analog eine Abblassung der ganzen Papille, jedoch in der Weise unvollständig, dass die inneren Papillentheile noch röthlich reflectiren (s. Fig. 1, Taf. VIII.) und nebenstehendes Gesichtsfeld (Fig. 5).

Rechtes Auge S. $= \frac{1}{20}$, linkes Auge S. $= 1$.

Linkes Gesichtsfeld frei.

Am Tage zuvor, also am 19. Januar wurde Patientin plötzlich auf dem rechten Auge von einer Sehstörung befallen, und zwar so, dass sie mit diesem Auge „nur noch bis in halber Manneshöhe klar sah, Alles, was aber weiter nach oben lag, wie in einen dichten, dicken Nebel gehüllt erschien". Gleichzeitig war die Bewegung des rechten Auges empfindlich schmerzhaft. Mit dem linken Auge sah Patientin vollkommen gut. Von diesem Zeitpunkt an aber während der weiteren Beobachtung schwankte das Sehen zunächst fortwährend auf und ab, „dann einmal wieder besser, ziemlich klar, dann wieder schlechter". Eine solche Besserung hielt zuweilen Tage, zuweilen Wochen lang an. Dieser Wechsel in der Sehstörung vollzog sich immer ziemlich schnell, nie subjective Lichterscheinungen. — Im Laufe des Sommers 1888 wurde dann das Sehen auf dem rechten Auge unter diesen Schwankungen allmälig doch

etwas besser und im August 1888 konnte für das rechte Auge folgender Befund erhoben werden: S. $= \frac{15}{200}$ und untenstehendes Gesichtsfeld Fig. 6.

Fig. 5.

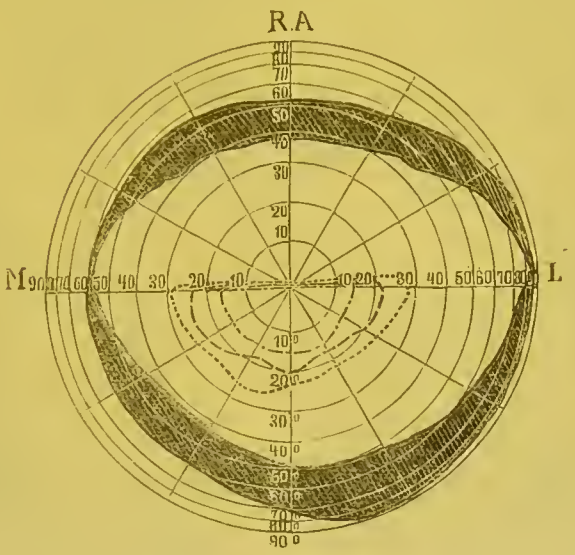

— — — — blau, ... roth, —.—.— grün.

Im August 1888 begann dann auch das linke Auge in seiner Sehkraft „ganz allmälig schlechter zu werden“, so dass Patientin „es kaum merkte“ und seit September 1888 „blieb es dann ziemlich gleich“.

Fig. 6.

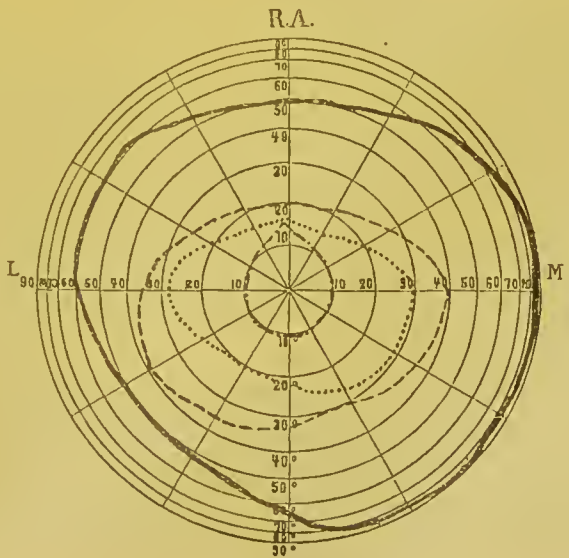

Eine Untersuchung am 21. October 1888 ergiebt den gleichen ophthalmoskopischen Befund auf beiden Augen wie früher (s. Fig. 1, Taf. VIII.), dagegen bieten die Gesichtsfelder jetzt ein erheblich anderes Verhalten (s. Fig. 7a und b). Subjectiv beschreibt Patientin ihre Sehstörung jetzt ungefähr folgendermassen: „Das rechte Auge ist auch jetzt noch erheblich schwächer als das linke, bis vor einer Woche war es ein gleichmässiger grauer Nebel, seit acht Tagen jedoch haben sich in diesem Nebel einige Flecke gebildet, wo ich heller sehe. Das linke Auge ist im Sehen jetzt nur etwas schwach, sonst kann ich auf demselben nichts bemerken, es ist nicht direct nebelig, aber die Sehkraft ist nicht mehr so gut wie früher".

a. Fig. 7. b.

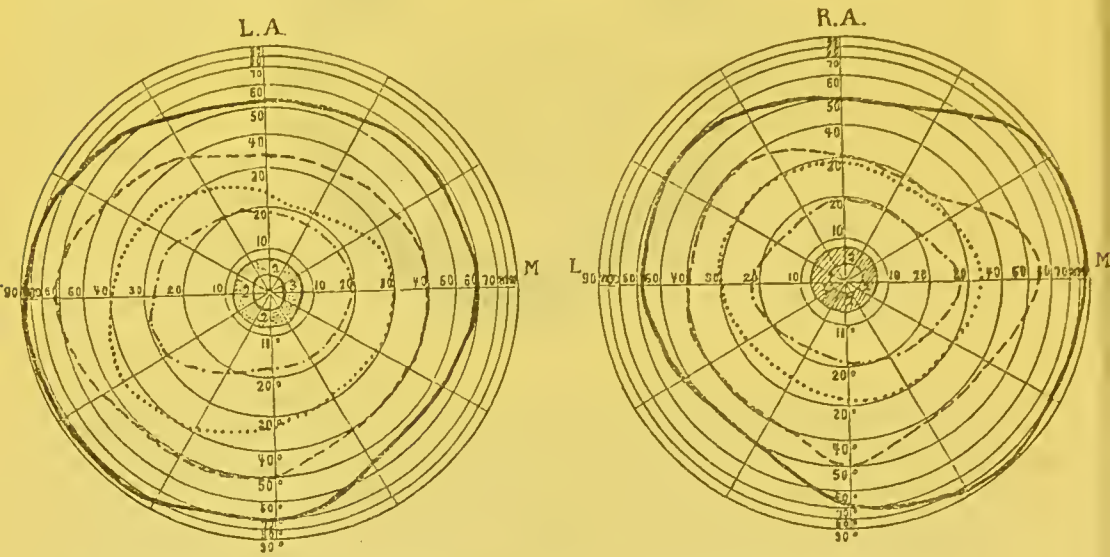

Im Kreise punctirt bedeutet: ringförmiges Undeutlichkeitsskotom für Farben.

|||| Ringskotom für Farben.

Die Gesichtsfelder zeigen also beiderseits um den Fixirpunkt herum ein kleines Ringskotom, sind aber sonst intact, auf dem rechten Auge werden in dem Bereich des Ringskotoms in dem oben einfach schraffirten Terrain die Farben Blau, Roth und Grün nicht erkannt, während dieselben auf dem linken Auge in dem Bereich der oben punktirten ringförmigen Zone wohl noch richtig erkannt, aber als ausgesprochen „dunkler" bezeichnet werden.

Die Pupillen reagiren gut auf Licht und Convergenz, sind jedoch im Ganzen etwas enger als normal und erweitern sich bei Abhaltung des Lichtes nicht ganz so weit als normal.

Die Augenbewegungen sind beiderseits im Wesentlichen frei, nur in seitlicher Richtung etwas weniger ausgiebig als normal und in den seitlichen Endstellungen deutliche nystagmusartige Zuckungen. Doppelsehen zur Zeit nicht vorhanden, jedoch soll dasselbe vor 2 Jahren ca. 4 Wochen lang bestanden haben unter Schwindelgefühl „das linke Auge stand damals nach aussen abgewichen" (Oculomotoriusparese?).

Der sonstige Befund (Dr. Oppenheim) ergiebt zur Zeit Folgendes: Specifische Infection in Abrede gestellt. Vor 2 Jahren litt Patientin mehrere Monate hindurch an Schwindel. Im Winter 1887—88 mehrere Wochen „trockene" Brustfellentzündung. In den letzten Monaten sowohl Erschwerung der Harnentleerung wie Incontinenz.

Patientin klagt jetzt über Kopfschmerz in der Stirngegend, fortdauerndes Schwindelgefühl, Percussion der rechten Stirngegend empfindlich, keine Benommenheit, keine Sprachstörung. Zunge zittert stark fibrillär. Kein Zittern der Hände, Händedruck im Ganzen etwas schwach, doch wird eine Abnahme der Kraft von der Patientin nicht zugegeben.

Nadelstiche werden im Gesicht und den oberen Extremitäten beiderseits gut gefühlt. In den Gelenken des linken Beines leichter Grad von Steifigkeit, deutliches Fusszittern, während das Kniephänomen links gegen rechts abgeschwächt, aber doch erhalten ist. Rechts eher Steigerung des Kniephänomens, dementsprechend auch ein leichter Grad von Muskelrigidität in den Extensoren des rechten Beines. Die Kraft ist in beiden unteren Extremitäten der Norm nicht ganz entsprechend, links aber noch mehr herabgesetzt. Das linke Bein wird nicht zur vollen Höhe erhoben und schwankt etwas in verticaler Richtung. Die Sensibilität auch objectiv im linken Bein abgestumpft.

Gang der Patientin höchst unsicher, geräth beim Gehen in's Torkeln, macht ungleiche Schritte. Mit der linken Fussspitze klebt sie etwas am Boden, besonders beim schnellen Gehen. Patientin schwankt bei geschlossenen Füssen und geöffneten Augen, Zunahme der Störung bei Augenschluss.

In der linken Hand tritt bei schnellen Veränderungen der Bewegungsrichtung ein leichtes Wackeln ein, auch hat Patientin eine Abnahme der Geschicklichkeit bemerkt.

Diagnose: „Sklerosis multiplex".

Die weitere Beobachtung der Patientin ergiebt sodann noch bei gleichbleibendem ophthalmoskopischen Befunde eine erhebliche Besserung des Sehens mit gleichzeitiger Besserung des Allgemeinbefindens. Am 25. October 1888 macht Patientin die Angabe: „Es sind jetzt schon nicht mehr einzelne helle Flecke in dem Nebel vor dem rechten Auge, in denen ich deutlicher sehe, sondern der Nebel hat sich jetzt gleichmässig aufgehellt". Objectiv ist nachweisbar, dass die Farbenstörung in dem kleinen Ringskotom auf dem rechten Auge erheblich an Intensität abgenommen hat, die Farben werden jetzt in diesem Bezirk schon richtig erkannt und nur noch als „undeutlicher" bezeichnet. Links keine wesentliche Aenderung. Rechtes Auge. Sehschärfe $= \frac{15}{100}$, linkes Auge. S. $= 1/2$. — Von hier stetige weitere Besserung. Am 4. December 1888. Sehschärfe rechts $= 1/3$, links S. $= 3/4$. Beiderseits Gesichtsfeld jetzt frei. Patientin macht die Angabe, „sie sehe jetzt wieder ziemlich gut, jedoch brauche sie zum Erkennen von feinen Objecten eine relativ sehr helle Beleuchtung". Der Patientin selbst ist es sehr auffällig, dass gleichmässig mit dem Sehen ihr Allgemeinbefinden sich stetig gebessert hat, was auch objectiv nachweisbar ist.

Die Krankengeschichte bietet in verschiedenen Beziehungen besonderes Interesse: 1. Das Verhalten der Gesichtsfelder; es ist der einzigste Fall, wo kleine Ringskotome zur Beobachtung kamen und ferner ein eigenthümlicher Wechsel stattfand, indem auf dem rechten Auge anfangs ein Farbendefect nach oben vorhanden war, der dann zurückging und den Ringskotomen Platz machte. 2. Der Beginn der Sehstörung rechts plötzlich und hochgradig, links dagegen ganz allmälig und unmerklich. 3. Die Besserung des Sehens gleichzeitig mit der Besserung des Allgemeinbefindens.

Die dritte Gruppe der Kranken mit atrophischer Verfärbung der Papillen umfasst diejenigen, wo diese atrophische Abblassung nur ganz partiell, und zwar in meinen untersuchten Fällen immer in den temporalen Papillentheilen vorhanden ist. Die temporale Abblassung der Papillen wurde bei 18 Kranken constatirt, und zwar 11 mal doppelseitig, 7 mal einseitig, und in 6 von diesen 18 Fällen waren keine Sehstörungen nachweisbar. Es kommt also bei der multiplen Sklerose relativ häufig zu einem analogen ophthalmoskopischen Befunde, wie z. B. auf dem Gebiete der Intoxicationsamblyopie, jedoch auf letzterem Gebiete fast stets doppelseitig, ich fand auf 57 Fälle die temporale Abblassung nur einmal einseitig (die Sehstörung aber auch hier doppelseitig). Auf dem Gebiete der multiplen Sklerose wurde die temporale Abblassung der Papillen in über $^1/_3$ der Fälle nur einseitig angetroffen.

In Fig. 3, Taf. VIII. habe ich von einem hierher gehörigen Falle eine ophthalmoskopische Abbildung wiedergegeben. Der Augenhintergrund dieser Kranken beiderseits zeigt auch sonst neben der temporalen Abblassung noch ein sehr bemerkenswerthes Verhalten. Zunächst finden sich auch hier in der Umgebung der Papille und in der Gegend der Macula lutea zahlreiche feine Pigmentveränderungen sich zum Theil als feine gelbliche Herde, zum Theil als leichte unregelmässige Pigmentwucherungen darstellend. Ausserdem bietet der Hintergrund des rechten Auges noch eine sehr seltene congenitale Anomalie, einen ganz nach innen von der Papille gesondert durchtretenden Retinalvenenstamm. Die Umgebung dieser Durchtrittsstelle zeigt einen kreisförmigen Defect der Choroidea mit starker Pigmentirung und leichter trichterförmiger Ausbuchtung nach hinten. Diese Stelle befindet sich ca. 4 Papillendurchmesser nach innen von der Papille. Offenbar hat dieser letztere Befund keinen directen Zusammenhang mit dem Grundleiden, dagegen glaube ich, dass die leichten, aber immerhin recht ausgedehnten Chorioiretinalveränderungen in der Gegend des hinteren Augenpoles, mit den directen sklerotischen Verän-

derungen im Opticusstamm in Zusammenhang zu bringen sind. Es ist dieses also der zweite und letzte Fall, wo ich unter 100 Fällen leichte Chorioiretinalveränderungen fand, die, wie ich glaube, mit den Opticusstammveränderungen in Zusammenhang standen.

Fall IX. Die betreffende Kranke, Fräulein A. B., 19 Jahre alt, stellte sich auf Veranlassung des Herrn Collegen Remak in der Poliklinik vor. Bei oben geschildertem ophthalmoskopischen Befunde, zeigte sie eine hochgradige Herabsetzung der Sehschärfe:

Rechtes Auge S. $= \frac{6}{200}$, linkes Auge S. $= \frac{8}{200}$. Gesichtsfelder beiseits peripher frei, centrales Skotom für Roth, Grün wird überhaupt nicht erkannt (s. Fig. 8a. und b.).

a. Fig. 8. b.

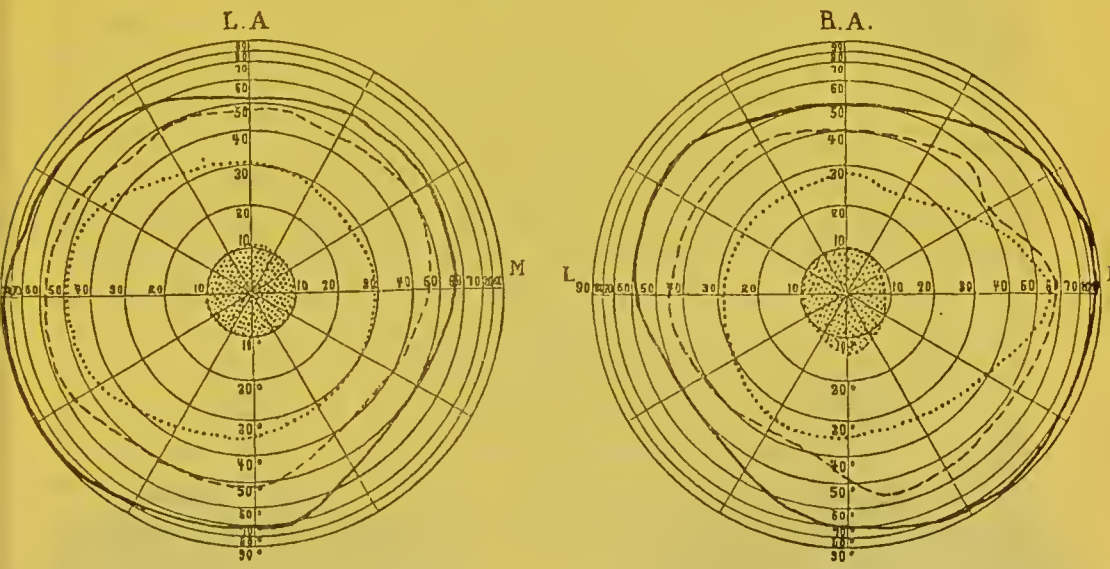

— — — — blau, ... roth, —.—.— grün.

Pupillenreaction gut.

Augenbewegungen sonst frei, jedoch in allen Endstellungen einzelne nystagmusartige Zuckungen.

Seit 2 Jahren ist das Sehen allmälig „immer matter“ geworden, „wie ein schwarzer Nebel, ganz allmälig im Verlauf von einigen Monaten“. Seit $1\frac{1}{2}$ Jahren hat die Sehkraft sich dann angeblich ziemlich auf demselben Standpunkte gehalten, schwankt jedoch auch jetzt noch zuweilen etwas. Diese Schwankungen im Sehen („nebeliger“, „undeutlicher“) sind während einer längeren Beobachtung objectiv weniger nachweisbar als subjectiv für die Patientin vorhanden. Patientin hat angeblich früher gut gesehen.

Seit einem Jahre entwickelte sich bei der Kranken die „Schwäche der Beine“, nachdem vor 2 Jahren die Sehstörung begonnen hatte, gleichzeitig

stellten sich auch periodisch Kopfschmerzen mit Schwindelerscheinungen ein. In hereditärer Hinsicht liegt bei der Patientin nichts vor, gesunde Geschwister. Patientin bisher noch nicht menstruirt, von spec. Infection nichts zu ermitteln.

Status praesens (Dr. Remak). Spastische Spinalparalyse, d. h. motorische Schwäche der Beine, sehr gesteigerte Reflexe (Knie- und Fussphänomene), Rigidität und spastische Erscheinungen bei passiven Bewegungen. Keine Sensibilitätsstörungen, Gang sehr unsicher. Die Hände sind gesund, kein Intentionszittern. Ausserdem bestehen von cerebralen Erscheinungen Kopfweh, Schwindel, nystagmusartige Zuckungen bei den seitlichen Augenbewegungen und Sehstörung.

Diagnose („multiple Sklerose") namentlich in Anbetracht der bei der spastischen Spinalparalyse gleichzeitig bestehenden cerebralen Symptome und der Augenstörungen.

Die vierte Gruppe der Kranken mit ophthalmoskopischen Veränderungen am Sehnerven umfasst 5 Kranke, die unter dem ophthalmoskopischen Bilde der Neuritis optica zur Beobachtung kamen. In zwei von diesen Fällen waren die neuritischen Erscheinungen an den Papillen nur relativ geringfügig, aber doch deutlich. Der eine dieser Kranken zeigte beiderseits eine ausgesprochene Hyperämie der Papillen und auf dem rechten Auge auch eine deutliche neuritische Trübung der Papille, die Grenzen der Papille verschleiert, keine Prominenz der Papille, eine Sehstörung war nicht nachweisbar. Der zweite Fall zeigt nur auf einem Auge das Bild einer leichten Neuritis optica ohne Sehstörung bei gleichzeitig bestehender und plötzlich aufgetretener Sehstörung auf dem anderen Auge ohne ophthalmoskopischen Befund. In drei Fällen bestand das ausgesprochene Bild der Neuritis (2mal doppelseitig, 1mal einseitig) zur Zeit der Beobachtung und hatte eben die Sehstörung mit dem ophthalmoskopischen Auftreten einer Neuritis optica eingesetzt. Die letzten vier Fälle sollen hier kurz mitgetheilt werden:

Fall X. Frau H., 35 Jahre alt, war wegen ihrer Erkrankung im Städtischen Krankenhause Moabit aufgenommen, ich danke Herrn Director Dr. P. Guttmann die Ueberlassung dieses Falles. Am 19. December 1884 konnte ich bei der Kranken die erste Augenuntersuchung vornehmen. — Ophthalmoskopisch zeigte sich beiderseits das Bild einer ausgesprochenen Neuritis optica, die Papillen sind von grauröthlicher Farbe in den äusseren Hälften mit einem Stich in's Weissliche und völlig getrübt, zart radiärstreifig, die Grenzen verwischt.

Der neuritische Process beschränkt sich auf die Papillen und deren unmittelbare Umgebung. Die Retinalgefässe und namentlich die Venen sind deutlich verbreitert und stark geschlängelt. Stellenweise leichte Prominenz der Papillen, in der Umgebung der Papillen einzelne kleine Retinalhämorrhagien.

Patientin ist fast völlig erblindet. Rechts werden die Bewegungen der Hand nur mühsam in einer Entfernung von 2′ erkannt, links nur Lichtschein unsicher wahrgenommen.

Die Pupillen beiderseits mittelweit, Reaction auf Licht erhalten, aber sehr gering. Die Augenbewegungen scheinen nach allen Richtungen stark beschränkt und ferner besteht ein deutlicher, wenn auch nicht sehr ausgeprägter Nystagmus sowohl in der Ruhestellung der Augen als bei Bewegung derselben.

Eine am 29. December 1884 vorgenommene Untersuchung ergiebt im Wesentlichen denselben Augenbefund, nur lässt sich schon eine deutliche Abnahme der Trübung der Papillen erkennen und ebenso ist eine Prominenz der Papillen nicht mehr nachweisbar.

Ich konnte Patientin dann am 7. März 1885 zum dritten Male untersuchen, es bestand beiderseits jetzt das Bild einer neuritischen Sehnervenatrophie. Die atrophische Verfärbung der Papillen war vollständig, die Papillengrenze jetzt scharf, in der Umgebung der Papille jedoch deutliche Retinalpigmentveränderungen, welche auch jetzt noch auf den voraufgegangenen entzündlichen Process hinweisen. Die Gefässe zeigen noch eine starke Schlängelung, sind jedoch nicht wesentlich mehr erweitert (s. hierzu Fig. 2, Taf. VIII.), in welcher ich das ungefähre Bild der linken Papille wiedergegeben.

Die Sehschärfe hat sich inzwischen gehoben und erkennt Patientin jetzt rechts und links Finger 3—4′ excentrisch bei folgendem Gesichtsfeldverhalten (s. Fig. 9 a. und b.).

a. Fig. 9. b.

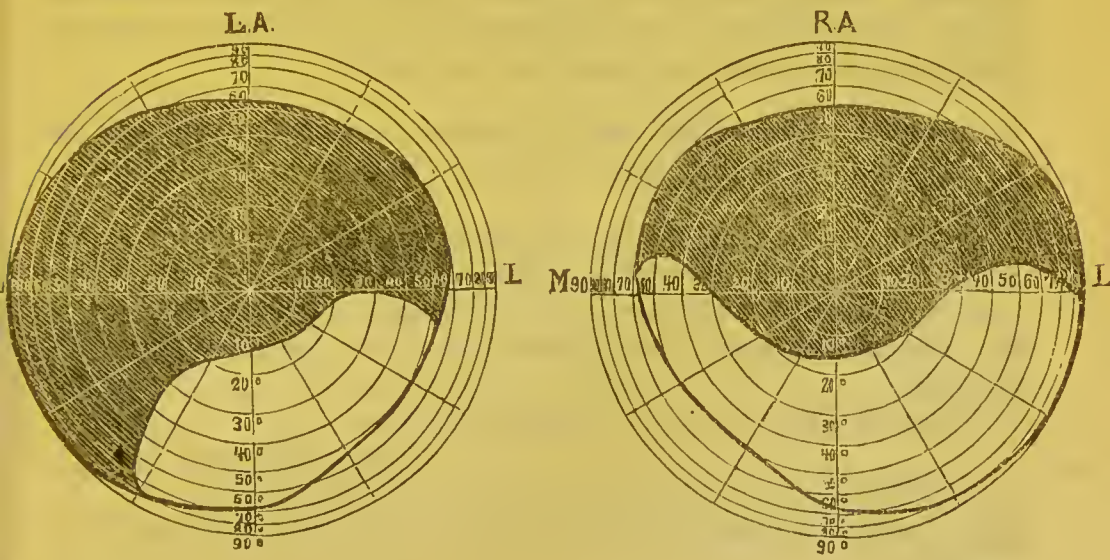

Nur excentrische Stücke der Gesichtsfelder sind erhalten, Farben werden nicht erkannt.

Anamnestisch machte Patientin in Bezug auf ihre Sehstörung bei der ersten Untersuchung am 19. December 1884 folgende Angaben: „Das linke Auge erblindete vor ca. 2 Wochen im Verlauf von einigen Tagen fast vollständig und 8 Tage später nach Beginn der Sehstörung auf dem linken Auge wurde dann auch das rechte Auge „von einem Tage zum anderen ganz schlecht", so dass Patientin auch auf diesem nur Handbewegungen in nächster Nähe erkannte". Es handelt sich jedenfalls um eine schnelle, ja ziemlich plötzlich aufgetretene hochgradige Sehstörung.

Was nun die Allgemeinerkrankung der Patientin anlangt, so will sie seit $1^1/_2$ Jahren erkrankt sein, und zwar begann ihr Leiden mit einer ziemlich plötzlich auftretenden Contractur in beiden oberen Extremitäten, d. h. die Arme waren eines Morgens gebeugt und die Hände gegen die Schultern angezogen, erst allmälig konnte diese Contractur gehoben werden. Seit dieser Zeit datirt Patientin ihr eigentliches Leiden, indem Kopfweh, Schwindelanfälle, Zittern, Schwäche der Extremitäten u. s. w. im Laufe der Zeit sich entwickelten. Die objective Untersuchung ergiebt das ausgesprochene Bild der multiplen Sklerose des Gehirns und des Rückenmarks. Sehr deutliches Zittern bei intendirten Bewegungen sowohl in den oberen wie unteren Extremitäten, ebenso Zittern des Kopfes bei Bewegungen desselben. Erhebliche motorische Schwäche aller Extremitäten, jedoch ist diese Schwäche auf der linken Seite grösser als auf der rechten.

Die Sehnenphänomene, namentlich das Kniephänomen sehr erhöht, ausgesprochener Patellarclonus, links auch deutliches Fusszittern. Die passive Beweglichkeit der unteren Extremitäten erheblich erschwert, bedeutende Muskelspasmen. Blase und Mastdarm intact, Sensibilitätsstörungen nicht ausgesprochen. Patientin leidet viel an Kopfweh, namentlich in Stirn und Schläfen, häufige Schwindelanfälle, zuweilen Erbrechen. Die Zunge zittert beim Vorstrecken, Sprache erschwert, langsam und stockend.

Fall XI. Musikus Max Sch., 25 Jahre alt, aus Berlin, stellt sich am 3. Juli 1882 wegen einer linksseitigen Sehstörung in der Schoeler'schen Poliklinik vor.

Ophthalmoskopisch: Besteht beiderseits das Bild einer frischen Neuritis optica, die Papille ist grauröthlich getrübt, die Grenzen verwischt, Gefässe etwas erweitert und geschlängelt, keine wesentliche Prominenz der Papillen. Die ophthalmoskopischen Veränderungen sind rechts weniger ausgesprochen, als links.

Rechtes Auge. S. = 1. Gesichtsfeld frei.

Linkes Auge. S. = $\frac{14}{200}$. Grösserer, absoluter centraler Gesichtsfeld defect, leichte Beschränkung für Farben nach innen. Gesichtsfeld sonst peripher frei.

Die Sehstörung auf dem linken Auge hat sich vor 4 Tagen schnell ausgebildet, auf dem rechten Auge bemerkt Patient keine Sehstörung.

Am 15. Juli 1872 (also nach 12 Tagen) ist die Sehstörung links noch

ungefähr dieselbe, es besteht jetzt auf dem linken Auge ophthalmoskopisch ausgesprochen das Bild einer Papillitis, die Erscheinungen haben seit der ersten Untersuchung noch zugenommen, so dass jetzt eine deutliche Prominenz der Papille vorhanden ist und eine starke Erweiterung und Schlängelung der Venen besteht. — Auf dem rechten Auge auch jetzt S. = 1 und freies Gesichtsfeld, auch ophthalmoskopisch sind die neuritischen Veränderungen an der Papille fast ganz geschwunden, jedenfalls eine ganz auffallend schnelle Rückbildung der ophthalmoskopischen Papillenveränderungen.

Fig. 10.

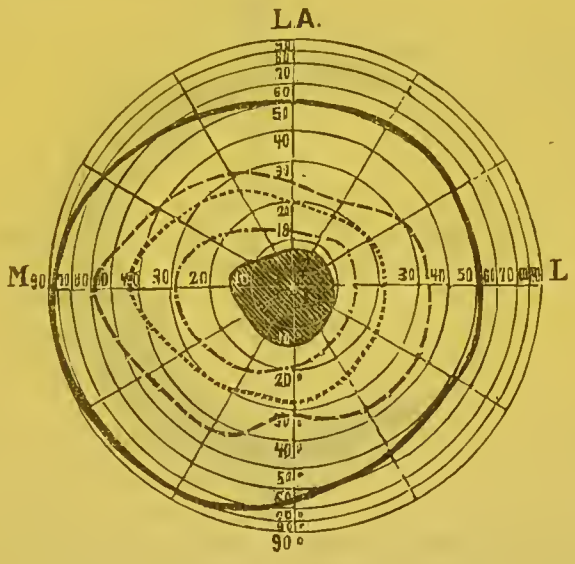

— — — — blau, ... roth, —.—.—.— grün.

Am 13. April 1883 (also nach $^3/_4$ Jahren) kommt Patient nochmals zur Untersuchung. Das Sehen auf dem linken Auge hat sich seit der Zeit der früheren Untersuchungen sehr stark gebessert. Linkes Auge S. = $^1/_3$. Patient liest wieder Sn. = $1\frac{1}{11}$ ohne Gläser. Das Gesichtsfeld des linkes Auges (s. Fig. 11) verhält sich jetzt vollkommen anders, wie damals. Das centrale Skotom ist ganz geschwunden, statt dessen besteht eine leichte periphere Einschränkung für Weiss und namentlich für Farben nach innen, oben und unten.

Ophthalmoskopisch ist der Befund links jetzt fast völlig normal, eine ganz geringe weissliche Verfärbung der temporalen Papillentheile besteht noch. — Dagegen ist rechts Sehschärfe, Gesichtsfeld und auch ophthalmoskopischer Befund jetzt völlig normal.

Es erscheint mir sehr bemerkenswerth in diesem Falle, wie trotz früherer ausgesprochener neuritischer Erscheinung an den Papillen der ophthalmoskopische Befund rechts wieder ganz, links wieder fast normal geworden ist.

Die Pupillenreaction zeigte nie ein abnormes Verhalten. Die Augenbe-

wegungen waren im Wesentlichen frei, nur in seitlicher Richtung etwas beeinträchtigt und in den seitlichen Endstellungen deutliche nystagmusartige Zuckungen. Bei seiner letzten Vorstellung im Jahre 1885 am 13. April klagt Patient von Zeit zu Zeit über Doppelsehen und „Tanzen der Gegenstände", das gelegentlich eintritt. Unter rothem Glas ist eine rechtsseitige leichte Abducensparese nachweisbar und zeitweise bemerkt man auch in der Ruhestellung leichten Nystagmus.

Fig. 11.

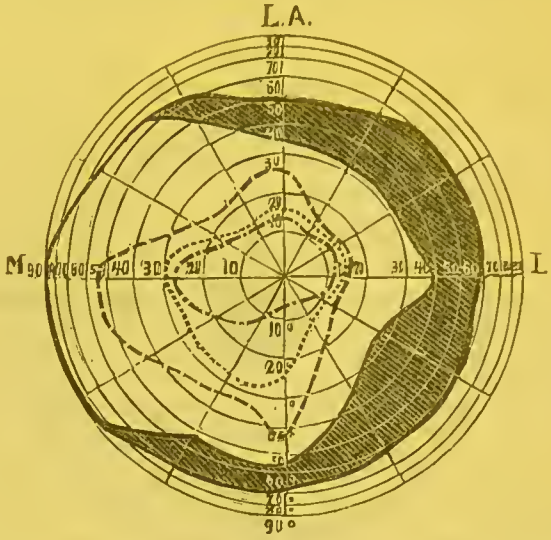

Anamnestisch macht Patient in Bezug auf sein Allgemeinleiden folgende Angaben bei seiner ersten Vorstellung am 3. Juli 1882. Vor 6 Jahren (1876) bekam Patient in beiden Armen, sich schnell entwickelnd, eine Schwäche und Vertaubung, beides verlor sich jedoch bis zum Jahre 1877 allmälig vollständig wieder. Im October 1878 stellte sich vorübergehend „ein sehr taumeliger Gang" ein, am anderen Tage jedoch konnte Patient seiner Beschäftigung als Musikus wieder nachgehen. Am 5. December 1878 war dem Patienten dann plötzlich „Alles wie gelähmt", sein Instrument fiel ihm aus der Hand, und er musste nach Hause gefahren werden. Hierauf wiederholt Zittern im linken Bein, dasselbe schleppte nach. Im Februar 1879 abermals plötzliche Parese der Beine beim Schlittschuhlaufen. Nach 4 Wochen war Patient so weit wieder hergestellt, dass er wieder seine Stellung als Musikus antreten konnte. Im October 1879 wieder hochgradige Schwäche der Beine, dieses Mal aber auch die Arme schwächer.

Im Jahre 1880 8 Wochen lang viel Erbrechen, Obstipation, 2 Monate lang Doppelsehen, zeitweise grosse Erschwerung des Gehens. Ende 1880 Contractur in den Fingern und „Schwäche" der linken Hand. Seit 1880 kann Patient als Musiker nicht mehr thätig sein, das Gehen war bald besser, bald schlechter. Im Rücken keine heftigen Schmerzen, aber doch hier und da Gürtelgefühl. Specifische Infection in Abrede gestellt, auch sonst keine hereditäre Belastung.

Status praesens (Dr. Moeli). „Nach seinen Angaben starke Schwäche in den Händen, rechts mehr als links, so dass Patient nicht essen kann mit der rechten Hand. Zeitweise mässige Kopfschmerzen. Die grobe Kraft der Arme nicht besonders eingeschränkt, feinere Bewegungen mit der Hand werden sehr ungeschickt ausgeführt, Oeffnen und Schliessen der Knöpfe gelingt nicht, viel unzweckmässige Bewegungen, mit der linken Hand geht das Knöpfen besser, wenngleich nicht anstandslos. Zwischen die Finger gegebenes Geldstück wird links durch Gefühl erkannt, ebenso Papier. Rechts erkennt Patient durch Gefühl Papier mit der Hand, eine Eiscompresse wird jedoch als warm bezeichnet, Berührung wird von Streichen unterschieden, ebenso Nadelstiche richtig wahrgenommen. Lageveränderungen der Finger werden erkannt. Auch Bewegungen grösserer Excursionen geschehen rechts unbehülflicher als links, sonst keine Ataxie. Bewegungen der Beine etwas unsicher und zitternd, aber ohne grössere Ataxie und leidlich kräftig, kein Unterschied zwischen rechts und links. Kniephänomen gesteigert, ausgesprochenes Fusszittern beiderseits. Passive Bewegungen in den Hüftgelenken nicht deutlich beeinträchtigt, auch Ab- und Adduction innerhalb gewisser Grenzen möglich. Das rechte Kniegelenk bietet bei langsamer Beugung Rigidität dar, dieselbe jedoch bei wiederholter langsamer Beugung nicht mehr nachweisbar. Mit gespreizten Beinen kann Patient stehen, auf 1 Fuss jedoch nur ganz vorübergehend. Beim Gehen kein Schleudern, die Füsse werden nur wenig vom Boden abgehoben, das rechte Bein schleift fast, die Beugung im Kniegelenk ist eine geringe. Keine erhebliche Sensibilitätsstörung an den Beinen.

Diagnose: „Multiple Sklerose des Gehirns und des Rückenmarks".

Fall XII. Patient Franz W., 35 Jahre alt, Musikus aus Berlin, kam am 6. August 1883 in der Poliklinik zur Beobachtung wegen einer linksseitigen Sehstörung. Seit 2 Tagen hatte sich schnell auf dem linken Auge eine hochgradige Sehstörung entwickelt, so dass Patient auf dem Auge bei seiner ersten Vorstellung nur S. $= \frac{15}{200}$ hatte. Das Sehen sank während der nächsten Tage der Beobachtung noch rapide bis auf Finger 2′, welche nur excentrisch erkannt wurden. Später langsame Besserung des Sehens. — Ophthalmoskopisch bestand auf dem linken Auge zu dieser Zeit eine ausgesprochene Neuritis optica, die Papille getrübt, die Grenzen verdeckt, Farben grauröthlich, zarte Radiärstreifung, keine wesentliche Prominenz der Papille. Der Process beschränkt sich auf die Papille und greift nicht weiter in die Netzhaut über.

Pupillenreaction gut. Augenbewegungen im Wesentlichen frei.

Laut Ausweis unseres poliklinischen Journals ist Patient schon im April 1876 wegen einer rechtsseitigen Abducenslähmung in der Klinik behandelt, dieselbe ging jedoch damals im Verlauf von 8 Tagen zurück.

Am 1. März 1886 stellte Patient sich auf Veranlassung des Herrn Dr. Remak, in dessen Behandlung er sich jetzt wegen seines Allgemeinleidens befand, wieder in der Poliklnik vor.

Rechtes Auge S. $= \frac{15}{70}$ bei Kurzsichtigkeit von 1 D.

Linkes Auge E. S. = 1. Sn. 1 und ppr. 5″. Gesichtsfeld frei.

Rechts besteht zur Zeit ein centrales Farbenskotom für Blau, Roth und Grün. Grün wird auch peripher nach oben und unten nicht erkannt.

Fig. 12.

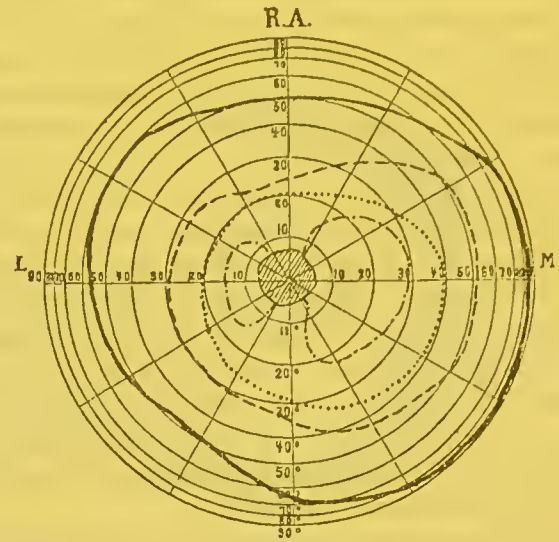

|||| Defect für Blau, Roth und Grün, — — — — blau, ... roth, —.—.—. grün.

Ophthalmoskopisch erscheint jezt die rechte Papille in toto leicht atrophisch verfärbt, die Verfärbung ist in dem äusseren Theile sehr markant, während die inneren Theile leicht röthlich reflectiren.

Anamnestisch giebt Patient in Bezug auf sein Allgemeinleiden an: Schon 1875 trat allmälig eine rechtsseitige Parese des Armes und Beines mit Vertaubung ein, so dass Patient damals sein Instrument 4 Wochen lang nicht spielen konnte, dann besserte sich die Lähmung allmälig wieder. 1876 vorübergehend Doppelsehen (rechtsseitige Abducensparese). 1882 2 mal leichte Schwindelanfälle und Kopfweh, leichte Ermüdung. 1883 oben beschriebene Sehstörung. 1885 wieder wochenlange Parese des rechten Beines, die in der Behandlung wieder gut wurde, 1886 abermals wieder Parese des rechten Beines, die sich bald wieder besserte. Der rechte Arm ist die beiden letzten Male frei geblieben.

Sonst besteht zur Zeit eine spastische Parese der Beine, namentlich des rechten. Kniephänomene abnorm lebhaft, zeitweise Urinbeschwerden (zum Theil Incontinenz, zum Theil behinderte Entleerung. Diagnose: „multiple Sklerose“.

Patient hat zwei gesunde Kinder, 1873 specifische Infection? „an der

Vorhaut durchgerieben und die Stelle verhärtet". Der Arzt behandelte damals nur local mit Höllensteintouchirung.

Fall XIII. Stud. Albert Sch., 21 Jahre alt, aus Berlin, stellt sich am 26. April 1887 auf Veranlassung des Herrn Dr. Remak in der Schoeler-schen Poliklinik vor mit folgenden Klagen. Seit 4—5 Wochen bemerkt Patient zuerst auf dem linken Auge einen „leichten Nebel", der seit der Zeit etwas stärker geworden ist. Patient kann nicht ganz sicher angeben, ob die Sehstörung ganz plötzlich aufgetreten ist, er bemerkte dieselbe eines Tages auf der Strasse. Sonst will er früher immer gut gesehen haben, nur farbenblind ist Patient immer gewesen. Vor 2 Jahren hat er 6—8 Wochen an Doppelsehen gelitten.

Zur Zeit: Rechts E. S. = 1. Sn. $1\,^1/_{11}$ und ppr. $3\,^1/_2{}''$. Gesichtsfeld frei. Links Sn. = $^1/_3$.

Fig. 13.

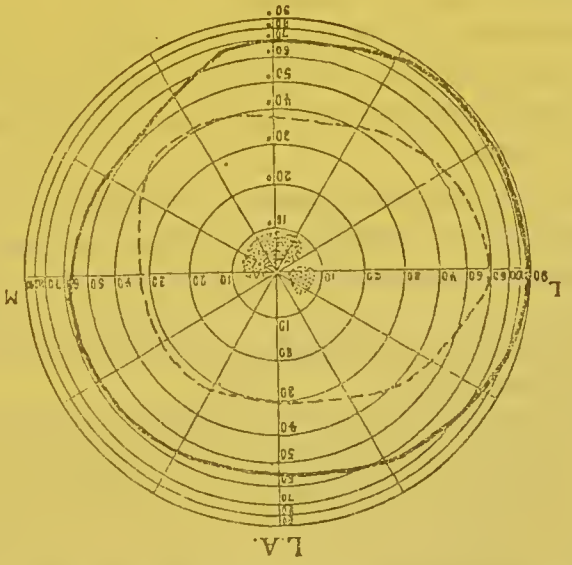

— — — — blau, im Kreise punctirt: Undeutlichkeitsskotom.

Das punktirte Terrain bedeutet „Undeutlichsehen". Erst nach langem Prüfen findet man diese kleinen Territorien des Gesichtsfeldes heraus, die sich auch noch nicht scharf markiren. Der Nachweis deshalb auch besonders schwierig, weil Patient typisch congenital rothgrünblind ist.

Ophthalmoskopisch: Rechts kein sicher pathologischer Befund. Links dagegen besteht eine geringe, aber doch deutliche pathologische Trübung der Papille, die Grenzen etwas verschleiert. (Leichte neuritische Veränderungen.)

Patient war angeblich bis zum Frühjahr 1885 ganz gesund, dann aber stellte sich das Doppelsehen ein, ferner unsicherer Gang, „schwere Sprache", weswegen Patient 14 Tage das Bett hüten musste, dann aber wieder gesund wurde. Diese Besserung hielt bis zum Frühjahr 1886 an, wo er von einer Lähmung der unteren Extremitäten befallen wurde, und zwar, wie er bestimmt anzugeben weiss, „einer Brown-Séquard'schen", links die motorische

Schwäche, rechts eine Sensibilitätsstörung bis zur Schulter. Patient musste damals 3 Monate das Bett hüten. Nach 14 Tagen verlor sich die motorische Schwäche des linken Beines, dagegen ging die Sensibilitätsstörung des rechten Beines und der rechten Seite erst sehr langsam zurück. Auch zur Zeit besteht noch ein Rest dieser Sensibilitätsstörung der rechten unteren Körperhälfte, namentlich in Bezug auf Temperatursinn. Das Gefühl für Kälte und Schmerz rechts in der unteren Extremität herabgesetzt bis zur Mitte des Abdomen. Zeitweise haben auch eigenthümliche Zuckungen im Gebiet des linken Nervus facialis bestanden.

Diagnose: multiple Sklerose (Dr. Remak).

Ich schliesse hieran noch die Krankengeschichte eines Falles, wo Patient zur Zeit der Untersuchung in der Charité auf seinem rechten Auge nur eine leichte, aber deutliche atrophische Abblassung der Papille, hauptsächlich in den temporalen Theilen vortretend, hatte, wo aber die Anamnese mit Sicherheit den Beweis lieferte, dass diese leichte atrophische Verfärbung nach einer voraufgegangenen Neuritis optica entstanden war.

Ich konnte den Patienten am 14. November 1884 untersuchen:

Fall XIV. August H., 36 Jahre alt. Linkes Auge ganz normal. Rechtes Auge oben beschriebener ophthalmoskopischer Befund, S. jedoch = 1 und freies Gesichtsfeld.

Links deutliche Parese des Rectus super. und des Levator palpebr Augenbewegungen sonst frei.

Die genaue Anamnese auf Grund von Notizen aus der Augenklinik, wo Patient früher behandelt, und seinen eigenen Angaben, ergaben nun Folgendes: Am 28. März 1884 suchte Patient zuerst wegen einer Sehstörung auf dem rechten Auge ärztlichen Rath nach. 8 Tage zuvor bekam er plötzlich eine Verfinsterung („Nebel") vor dem rechten Auge, so dass er mit dem Auge fast nichts mehr sehen konnte. Es wurde damals augenärztlicherseits constatirt, dass Patient nur Handbewegungen in 30 Ctm. erkannte, und dass ein Gesichtsfelddefect nach innen, oben und unten bis zum Fixirpunkt bestand. — Ophthalmoskopisch fand sich auf dem rechten Auge das Bild einer ausgesprochenen Neuritis optica. Am 9. April 84 (also nach 12 Tagen) schon konnte ein Rückgang der Papillenschwellung constatirt werden. Bis zum 16. April hob sich dann die Sehschärfe auf ein Drittel unter stetiger Erweiterung des Gesichtsfeldes. — Am 6. September trat dann die partielle linksseitige Oculomotoriuslähmung ein. Bemerkenswerth erscheint mir auch in diesem Falle die schnelle Rückbildung der neuritischen Erscheinungen und die gute Restitution der Sehstörung.

Die objective Untersuchung des Kranken sonst (Dr. Oppenheim) ergab ungefähr folgende Resultate: Facialisgebiet frei, Sprache objectiv nichts, Patient macht aber mit Bestimmtheit die Angabe, dass dieselbe schwerfälliger

und langsamer geworden sei. Zeitweiser Stirnkopfschmerz, keine Schwindelanfälle. Die Schrift sei zitterig geworden. Bei Bewegungen der oberen Extremitäten treten aber gegenwärtig nur geringe Zitterbewegungen hervor und nur bei feineren Bewegungen z. B. wenn Patient eine Nadel vom Tische nehmen soll. Die grobe Kraft der oberen Extremitäten gut. Gang schwerfällig, steif und zitterig. Bei passiven Bewegungen in den Gelenken der unteren Extremitäten deutliche Muskelwiderstände. Sehnenphänome stark gesteigert, Patellarclonus. Beim Harnlassen muss Patient stark pressen, Stuhl verstopft, keine Sensibilitätsstörungen.

Patient wurde später in die Nervenstation der Charité aufgenommen und die weitere Beobachtung ergab die Richtigkeit der Diagnose auf multiple Herdsklerose.

Bei unserer Beobachtungsreihe von 100 Fällen multipler Sklerose fanden sich also bei 6 (6 pCt.) neuritische Veränderungen am Sehnerven bei der opthalmoskopischen Untersuchung, und da pathologische Papillenveränderungen überhaupt in 45 pCt. der Fälle gefunden wurden, so zeigt sich, dass in ca. 13 pCt. aller pathologischen Opticusveränderungen bei der multiplen Sklerose wenigstens vorübergehend das Bild der Neuritis optica vorhanden war. Es ist dieses jedenfalls eine Häufigkeit des Vorkommens, die man nach den bisher in der Literatur vorliegenden Mittheilungen nicht annehmen sollte, zumal wenn man berücksichtigt, dass vielleicht noch einige der übrigen Fälle wohl im Beginne das Bild der Neuritis optica geboten haben können, die aber der ophthalmoskopischen Untersuchung entging, weil die Fälle erst später nicht mehr in frischem Zustande zur Untersuchung kamen. Ich glaube daher, dass die atrophische Verfärbung der Papillen bei der multiplen Herdsklerose gewöhnlich allerdings primär und direct zu Tage tritt, dass aber im Beginne der Sehnervenveränderungen das Zwischenstadium einer Neuritis optica doch häufiger vorkommt, als man bisher geneigt sein könnte, anzunehmen.

Wenn wir von dem unsicheren Noye'sschen Falle aus dem Jahre 1873 (l. c.) absehen, so findet sich Neuritis optica als Complication bei multipler Sklerose bis zum Jahre 1884 überhaupt nicht erwähnt. Meine ersten sicheren Fälle beobachtete ich, wie aus obigen Krankengeschichten ersichtlich im Jahre 1882 und 1883, aus dem Jahre 1884 datiren dann die Fälle von Seymour Scharkey und Nettleship, ferner die Ausführungen von Gnauck, der Fall von Parinaud und von Eulenburg also im Ganzen bis dahin in ca. 5 Fällen. Ich nahm Gelegenheit 1885 (l. c.) darauf hinzuweisen, dass Neuritis optica bei multipler Sklerose nicht so ganz selten sei und in einer immerhin erheblichen Procentzahl der Fälle vorkomme. Nach den

Resultaten meiner anatomischen Untersuchungen über die Sehnervenveränderungen bei multipler Sklerose im ersten Theil meiner Arbeit, hat auch meines Erachtens das gelegentliche ophthalmoskopische Auftreten einer Neuritis optica bei dieser Erkrankung gar nichts Befremdendes mehr. Ich kann es mir sehr gut vorstellen, dass es bei dem vielfach ausgesprochen interstitiell entzündlichen Charakter dieser Sehnervenveränderungen, wenn dieselben unmittelbar hinter der Lamina cribrosa in grösserer Intensität und Ausdehnung Platz greifen, auch zu deutlich entzündlichen Erscheinungen an der Papille selbst kommt, die sich dann als Neuritis optica ophthalmoskopisch repräsentiren. Und möchte ich glauben, dass dieses Bild der Neuritis optica anatomisch im Wesentlichen bedingt wird durch Anschwellung und Verbreiterung (varicöse Hypertrophie) der marklosen Nervenfasern in der Papille, die dann bald wieder zurückgehen. Es hat mir in der That scheinen wollen an der Hand meiner beobachteten Fälle, als ob dieser Neuritis optica bei der multiplen Sklerose etwas besonders Flüchtiges in ihrem Auftreten und ein relativ sehr schneller Ablauf unter Rückgang der Papillentrübung eigenthümlich sind. In drei von meinen Fällen wenigstens, die genauer verfolgt werden konnten, wurde dies constatirt. In dem einen unserer Fälle (Fall XI. Max Sch.) konnte festgestellt werden, wie nach einer ausgesprochenen bald vorübergehenden neuritischen Trübung der Papille der ophthalmoskopische Befund wieder vollkommen normal wurde, ohne auch nur eine geringfügige atrophische Verfärbung zu hinterlassen. Auch diese Thatsache erscheint mir von Wichtigkeit.

Bei der anatomischen Untersuchung konnten wir relativ häufig die Thatsache constatiren, dass im Bereich des Krankheitsherdes oder in dessen nächster Nachbarschaft die nackten Axencylinder verbreitert waren, ebenso kann auch gelegentlich eine ausgesprochene Schwellung und Verbreiterung der marklosen Nervenfasern in der Papille selbst eintreten, wenn die frischen sklerotischen Veränderrngen im Opticusstamm bis unmittelbar hinter die Lamina cribrosa reichen. Ich glaube demnach auch, dass das Bild der Neuritis optica bei der multiplen Sklerose nur dann auftreten wird, wenn frische und erhebliche sklerotische Veränderungen dicht hinter dem Bulbus im Sehnerven Platz greifen. Ich möchte kaum annehmen, dass es bei Veränderungen des Sehnerven im hinteren orbitalen oder intracraniellen Theil zu den ophthalmoskopischen Erscheinungen der Neuritis kommt und noch weniger, dass es zu Neuritis optica am Sehnerveneintritt kommt, wenn die Sehnervenfaserzüge frei von Veränderungen bleiben

und wenn etwa nur in anderen Gehirnpartien sklerotische Veränderungen Platz greifen.

Es bleibt noch die Frage zu erörtern, darf man bei der multiplen Herdsklerose aus dem Bilde der atrophischen Verfärbung der Papillen, aus deren Intensität und Ausdehnung directe Rückschlüsse auf den Sitz, die Ausbreitung und die Mächtigkeit der anatomischen Veränderungen im Sehnervenstamme machen? Wir werden diese Frage auf Grund unserer Sectionsergebnisse zu beantworten haben. Zunächst zeigt sich an unseren Sectionsfällen, dass da, wo unmittelbar hinter der Lamina cribrosa retrobulbär jegliche pathologische Veränderungen fehlen, auch normaler ophthalmoskopischer Befund vorhanden (Fall Moedinger linkes Auge), trotzdem im hinteren orbitalen und intracraniellen Theil, sowie im Chiasma und im Tractus die ausgedehntesten sklerotischen Veränderungen vorhanden waren, es beweist diese Thatsache, dass bei der multiplen Sklerose im Sehnervenstamm sehr ausgesprochene Veränderungen vorhanden sein können, ohne dass sich dieselben ophthalmoskopisch zu verrathen brauchen, und spricht ein solcher Befund auch im Bereich des Sehnerven für die Thatsache, dass die sklerotischen Veränderungen wenig Neigung haben, eine absteigende secundäre Degeneration hervorzubringen, wie das ja im Bereich des Gehirns und des Rückenmarks von jeher betont worden ist. — Zweimal blieb sogar der ophthalmoskopische Befund ganz negativ, selbst als anatomische Veränderungen in geringerem Grade schon unmittelbar hinter der Lamina cribrosa nachgewiesen werden konnten (Fall Moedinger rechtes Auge und Fall Strempel linkes Auge), also ebenfalls wieder ein Beleg für die geringe Neigung zur secundären absteigenden Degeneration.

Da, wo ophthalmoskopisch eine Abblassung der Papillen in toto, so jedoch, dass die inneren Theile noch einen leicht röthlichen Reflex zeigen, intra vitam nachgewiesen werden konnte (Fall Strempel rechtes Auge, Fall Puhlman beide Augen) fanden sich stets sehr ausgesprochene sklerotische Veränderungen über den ganzen Sehnervenquerschnitt unmittelbar retrobulbär, zum Theil mit sehr hochgradiger Schrumpfung der retrobulbären Opticuspartien, beide Male noch stärker, als sie bei einfacher und selbst lang bestehender completer tabischer Atrophie an Vergleichs-Präparaten constatirt werden konnte. Und trotzdem besassen unsere beiden Patienten mit multipler Sklerose noch ein relativ gutes Sehvermögen und ziemlich intacte Gesichtsfelder. Das intraoculare Sehnervenende zeigte aber auch bei der anatomischen Untersuchung, wie die marklosen Sehnervenfasern in diesen beiden, wie auch in den übrigen Fällen in ziemlich

normaler Weise erhalten geblieben waren, während bei der tabischen Atrophie eine hochgradige Degeneration der marklosen Nervenfasern in der Papille und der Retina bestand. Das vielfach gute Erhaltenbleiben der Axencylinder in den retrobulbär sklerotischen Partien und damit auch das fast normale Verhalten der marklosen Nervenfaserzüge in den Papillen und der Netzhaut sind offenbar auch der Grund dafür, dass bei der multiplen Sklerose relativ so selten eine complete atrophische Verfärbung wie bei der tabischen Atrophie ophthalmoskopisch eintritt.

Von den beiden Fällen, wo doppelseitig eine partielle atrophische Abblassung in den temporalen Papillenhälften zur Beobachtung kam, (Fall Hoeft und Adam), zeigt der erste ebenfalls schon unmittelbar hinter dem Bulbus ausgesprochene pathologische Veränderungen über den ganzen Sehnervenquerschnitt (s. Fig. 8, Taf. V, voriges Heft) allerdings am hochgradigsten in einer halbmondförmigen Zone, deren Convexität an den äusseren Sehnervenrand grenzt, deren Schenkel die grossen Gefässquerschnitte etwas umgreifen und die, wie aus früheren anatomischen Untersuchungen auf dem Gebiete der retrobulbären Neuritis bekannt, die Nervenfasern enthält, welche zur Macula lutea und deren nächster Umgebung gehen. Jedenfalls lehrt dieser Fall, dass man bei der multiplen Herdsklerose aus einer ophthalmoskopisch sichtbaren Abblassung nur der temporalen Papillentheile nicht ohne Weiteres auf eine nur partielle Erkrankung des Opticus, und zwar nur der papillomaculären Nervenfasern schliessen darf. Die Erkrankung kann eben retrobulbär viel weiter um sich gegriffen haben und den ganzen Sehnervenquerschnitt einnehmen. — In dem 2. Falle Adam mit partieller temporaler Abblassung der Papillen war beiderseits unmittelbar retrobulbär nur eine periphere Ringzone des Opticusstammes degenerirt, während ausgedehntere Veränderungen über den grössten Theil des Querschnittes erst weiter nach rückwärts begannen.

Es zeigt also auch dieser Fall, wie man bei der multiplen Sklerose vorsichtig sein muss, aus einer ophthalmoskopischen partiellen temporalen Abblassung der Papillen etwa auf eine nur isolirte Erkrankung der papillomaculären Sehnervenfaserbündel zu schliessen.

Alles in Allem genommen hat die atrophische Verfärbung der Papillen bei der multiplen Sklerose einen hohen diagnostischen Werth, jedoch ist es meistens nicht statthaft aus dem Grade und der Ausdehnung der Papillenverfärbung einen directen Rückschluss auf die Intensität, den Sitz und die Ausdehnung der sklerotischen

Veränderungen im Sehnervenstamm zu machen. Dasselbe gilt von dem Verhältniss des ophthalmoskopischen Befundes zur Seh- und Gesichtsfeldstörung, wie später ausgeführt werden soll.

Die unter No. 5, 6, 7 und 8 in unserer ophthalmoskopischen Tabelle aufgeführten Veränderungen (alte Hornhauttrübungen, Cataract, hintere Synechien, hochgradige Hyperopie und markhaltige Nervenfasern), sind Befunde, welche wir mit dem Grundleiden nicht in Zusammenhang bringen können. Vielleicht ist es noch bemerkenswerth, dass sich unter den 100 Fällen nur 3mal angeborene Anomalien des Auges (2mal hochgradige Hyperopie und 1mal markhaltige Nervenfasern) finden, es ist das ungefähr dasselbe Verhältniss, wie ich es bei einer Vergleichsstatistik von 100 scheinbar gesunden Menschen auch fand.

In 48 Fällen wurde gar kein abnormer ophthalmoskopischer Befund erhoben, aber 5 von diesen Kranken hatten doch eine Sehstörung, die auf ein Ergriffensein des Sehnerven mit Sicherheit schliessen liess. Wir können also unter unseren 100 Fällen in 50 pCt. mit Sicherheit ein Mitergriffensein des Sehnerven annehmen. Bedenken wir aber, wie uns der Sectionsbefund von Fall Moedinger beweist, dass ausgesprochene anatomische Veränderungen vorhanden sein können, ohne dass ophthalmoskopische und functionelle Störungen gefunden werden, so dürfte die Zahl von 50 pCt. für die Mitbetheiligung des Sehnerven bei der multiplen Sklerose noch etwas zu niedrig gegriffen sein; eine sehr hohe Zahl, die schon an und für sich für die grosse diagnostische Bedeutung der Sehnervenveränderungen bei der multiplen Herdsklerose spricht.

Es scheint nun durchaus zur Regel zu gehören, dass die Sehnervenveränderungen bei der multiplen Sklerose mit Eintritt desselben in das Auge auch abschneiden, und dass es in der Retina selbst nicht zur Entwicklung sklerotischer Veränderungen kommt. In dieser Hinsicht scheinen mir noch zwei von unseren mitgetheilten Fällen (No. VI. und IX.) besonders bemerkenswerth, wo in dem einen neben atrophischer Verfärbung der ganzen Papille peripher nach oben noch geringere atrophische Chorioiretinalveränderungen gefunden wurden, die auf dem linken Auge eine keilförmige Anordnung hatten, mit der Spitze des Keils zur Papille gerichtet. Der Grund für die circumscripte Retinalatrophie mit feinherdiger Pigmentirung und entsprechendem keilförmigen Gesichtsfelddefect lag offenbar in einer Obliteration des zuführenden Netzhautarterienastes, wie deutlich

zu erkennen. In dem zweiten Falle (s. Fig. 3, Taf. I,) handelte es sich um feinherdige Pigmentdefecte und Unregelmässigkeiten in der Gegend des hinteren Augenpoles beiderseits, neben temporaler Abblassung der Papillen. Wenn wir auch in beiden Fällen in diesen Chorioiretinalveränderungen wohl nicht direct sklerotische Vorgänge in der Netzhaut erblicken dürfen, so müssen wir sie meines Erachtens doch als indirect abhängig von den Sehnervenstamm-Veränderungen in den betreffenden Fällen ansehen.

III. Kapitel.

Ueber das klinische Verhalten der Sehstörungen.

Die genauere klinische Analyse der Sehstörungen bei der multiplen Sklerose fehlt in den ersten Jahren nach dem Bekanntwerden der ophthalmoskopischen und anatomischen Sehnervenveränderungen bei dieser Erkrankung noch fast vollständig, und namentlich wurde die Gesichtsfeldmessung zuerst ganz vernachlässigt. Sehr bezeichnend für den Stand der klinischen Forschung in dieser Hinsicht sind die Worte von Manz (Nagel, Jahresbericht f. Augenheilk. für das Jahr 1870, S. 234) in einem ausgezeichneten und orientirenden Referat über eine Reihe von einschlägigen Arbeiten (Magnan, Schüle, Leube, Hirsch, Liouville und Joffroy) aus dem Jahre 1870. Er sagt: „Ueber die Sehstörungen, die wir als amblyopische bezeichnen wollen, mangeln uns auch in den neueren Berichten alle detaillirten Angaben. Von welcher Art die bei der Mehrzahl der Kranken beobachtete „Sehschwäche“ war, wird nirgends angegeben, ja sogar der Grad derselben ist nicht genauer bestimmt“. Die ersten eingehenderen und zutreffenden Mittheilungen über die klinische Erscheinungsweise der Amblyopie bei der multiplen Sklerose verdanken wir auch hier wieder Charcot und seiner Schule. In seinen klinischen Vorträgen 1874 weist Charcot auf verschiedene charakteristische Eigenschaften dieser Form der Amblyopie hin, die Häufigkeit, die relative Unvollkommenheit und damit der höchst seltene Ausgang in Erblindung, das Missverhältniss zwischen anatomischen Veränderungen und der nachweisbaren Sehstörung, ferner führt Charcot an, dass er vor dem Eintritt der Sehstörungen zuweilen Blitz und Funkensehen beobachten konnte. Auch in der oben citirten Berlin'schen Arbeit aus dem Jahre 1874 finden wir wohl eingehendere statistische Angaben über die relative Häufigkeit der Sehstörungen und der ophthalmoskopischen Veränderungen, aber keine eingehendere Angaben über

das klinische Verhalten der Amblyopie, Beginn und Verlauf der Sehstörung, Verhalten des Gesichtsfeldes u. s. w. Dem Ophthalmologen kamen offenbar die Fälle von disseminirter Herdsklerose relativ selten zur Beobachtung und die Neuropathologen legten verhältnissmässig wenig Gewicht auf ein eingehenderes Studium der Sehstörung, und so kam es, dass in den 70ger Jahren die klinische Analyse von den Sehstörungen so gut wie gar nicht gefördert wurde. In ganz vereinzelten Fällen wird um diese Zeit das Verhalten des Gesichtsfeldes bei der Amblyopie der multiplen Sklerose erwähnt. Alfred Graefe (l. c.) berichtet 1876 über einen einschlägigen Fall: „Die Gesichtsfelder sind beiderseits nach oben nur in einem Winkel von ca. 20° geöffnet, auch medialwärts und lateralwärts zeigen beide leichte Beschränkungen; rechtes Auge S. $= \frac{11}{200}$, linkes Auge S. $= \frac{10}{40}$“. — Kiesselbach 1875 bemerkt: „Das centrale Sehen ist meistens sehr stark herabgesetzt, das Gesichtsfeld zeigt bald concentrische Einengung, bald eigenthümliche zackenförmige Sectordefecte, später häufig beides“. Im Uebrigen stellt K. die Functionsstörungen im Bereich des Nervus opticus bei der multiplen Sklerose, denen bei der Tabes ziemlich gleich und sieht nur den wesentlichsten Unterschied zwischen beiden darin, dass bei der multiplen Sklerose mit dem Opticus gewöhnlich gleichzeitig die Augenmuskelnerven mit befallen werden. Uebrigens begegnen wir dieser fehlerhaften Gleichstellung der Sehstörungen bei der multiplen Sklerose mit denen bei der Tabes auch noch bei verschiedenen anderen Autoren in den 70ger Jahren.

Im Jahre 1881 giebt Mauthner („Gehirn und Auge“, S. 587, Wiesbaden) noch einen Fall von disseminirter Herdsklerose bekannt, wo beide Sehnerven atrophisch verfärbt, die Sehschärfe hochgradig herabgesetzt und trotzdem die Gesichtsfelder fast ganz frei sind. Es ist ein Fall, der in seinem eigenartigen Verhalten sehr wohl mit unseren späteren Beobachtungen übereinstimmt; Mauthner weist jedoch darauf hin, dass das gelegentlich auch bei progressiver Sehnervenatrophie vorkomme und bringt die Opticusatrophie bei Tabes und multipler Hirnsklerose überhaupt noch unter eine Rubrik.

Erst im weiteren Verlauf unseres Jahrzehnts wendet sich das Interesse in erhöhtem Grade der genaueren klinischen Analyse der Sehstörungen bei multipler Sklerose wieder zu und wird vor Allem auch die perimetrische Gesichtsfeldmessung in gebührender Weise für die Diagnose mitverwendet. Wie schon früher erwähnt, wurde die methodische ophthalmoskopische Untersuchung von Kranken mit disseminirter Herdsklerose fast gleichzeitig von Neuem aufgenommen und

durchgeführt einerseits an dem Charcot'schen Krankenmaterial in der Salpétrière zu Paris in erster Linie durch Parinaud und andererseits an dem Westphal'schen in der Charité zu Berlin von mir in Verbindung mit Gnauck, Oppenheim, Thomsen, Moeli, Siemerling. Parinaud kommt in einer zusammenfassenden Mittheilung über seine Untersuchungen 1884 (Le progrés médicl, 9. Août) in Bezug auf die klinischen Charaktere der Amblyopie zu drei verschiedenen Formen: 1. „freies Gesichtsfeld, langsames Sinken der Sehschärfe auf beiden Augen gleichmässig bis auf S. = $^1/_3$ bis S. = $^1/_7$, eine gewisse Dyschromatopsie gegen Roth und Grün besteht, die jedoch nur mit dem Photoptometer nachweisbar ist, aber nicht mit farbigen Pigmentpapieren. Wenn diese Veränderungen lange bestehen, blassen die Papillen in ihren temporalen Hälften ab.

2. Rapide Entwickelung der Sehstörung und zuweilen vorübergehende völlige Erblindung. Die Besserung kann sehr weitgehend werden, so dass die Patienten wieder feine Schrift lesen können. Bei genauerer Prüfung existirt gewöhnlich noch Dyschromatopsie und verschiedene Alterationen des Gesichtsfeldes. Sehstörung doppelseitig. Ophthalmoskopisch: Ausgesprochene atrophische Verfärbung der Papillen, welche trotz Besserung der Sehstörung persistirt. Parinaud erwähnt bei dieser Gelegenheit, dass Charcot selbst nie eine völlige Erblindung bei der multiplen Sklerose gesehen hat, wie Magnan und Gnauck.

3. Die dritte Form ist viel seltener, Sehstörung einseitig, ausgesprochener und anhaltend, das Gesichtsfeld ist unregelmässig eingeschränkt, keine Dyschromatopsie, die weisse Atrophie der Papille ist sehr ausgesprochen.

Die Gnauck'schen Mittheilungen über unsere gemeinsame Untersuchungen 1884 berichten namentlich über verschiedene bei der multiplen Sklerose vorkommende Gesichtsfeldanomalien eingehender, ebenso über den Beginn und Verlauf der Sehstörungen, über das Vorkommen der Neuritis optica bei dieser Erkrankung u. s. w. Ich habe hier noch eine kleine Berichtigung zu Gnauck's damaligen Mittheilungen einzuschalten. Er erwähnte zwei Fälle von totaler Sehnervenatrophie mit völliger Erblindung, von dem einen dieser Fälle hat die weitere Beobachtung ergeben, dass er nicht zur multiplen Sklerose gerechnet werden konnte, so dass also nur ein einziger derartiger Fall auf 100 übrig bleibt.

Im Jahre 1884 bemerkt auch Michel in seinem Lehrbuche der Augenheilkunde: „Am häufigsten ist noch der Sehnerv doppelseitig erkrankt bei einer disseminirten Sklerose des Gehirns und des Rücken-

marks und dabei ist, wie mir scheint, auch das Auftreten von peripheren Skotomen zu berücksichtigen".

Ueber das gelegentliche Vorkommen der concentrischen Gesichtsfeldbeschränkung bei der multiplen Herdsklerose berichten in jüngster Zeit noch Thomsen und Oppenheim („Ueber das Vorkommen und die Bedeutung der sensorischen Anästhesie bei Erkrankungen des centralen Nervensystems", Dieses Archiv Bd. XV. Heft 2 und 3). — Charcot's jüngste Mittheilungen (1887 l. c.) über die Augenstörungen bei der multiplen Sklerose enthalten in Bezug auf die Amblyopie bei der multiplen Sklerose noch verschiedene bemerkenswerthe Ausführungen unter Anderem auch über das Verhalten der Gesichtsfelder im Vergleich zu Tabes. Nach Charcot erfolgt bei Tabes eine Verkleinerung des Gesichtsfeldes durch Defecte, welche auftreten und nicht durch concentrische Einengung, wie bei Hysterie. Blau und Gelb werden noch am längsten erkannt. Alles dieses nicht bei der multiplen Sklerose, nur zuweilen kommt eine ähnliche concentrische Gesichtsfeldbeschränkung wie bei der Hysterie vor. Hysterie und multiple Sklerose kommen auch zusammen vor. Bei der multiplen kommt vorübergehend Amaurose vor, welche auch 5—6 Monate anhalten kann, es giebt in den Sehstörungen Remissionen von mehreren Monaten und zuweilen 5—6mal Rückfälle. Charcot berichtet noch zum Schluss eingehender über eine Kranke der Salpétrière, welche 5—6 Monate erblindet war, wo sich dann aber Besserung einstellte, ebenso wie bei ihr auch die übrigen Erscheinungen der multiplen Sklerose sich besserten.

Wir sehen demnach, wie die letzten Jahre uns manche Untersuchungen über das klinische Verhalten der Amblyopie bei der multiplen Sklerose gebracht haben, Untersuchungen, die geeignet waren, unsere Kenntniss über diesen Gegenstand wesentlich zu fördern. Trotzdem aber bestehen auch zur Zeit noch grosse Lücken auf diesem Gebiete und in erster Linie scheint es mir die genaue perimetrische Gesichtsfeldmessung zu sein, welche bisher nicht hinreichend geübt worden ist. Wir besitzen auch heute noch in der Literatur, trotz ihres erheblichen Umfanges kaum eine genaue Zeichnung von dem Gesichtsfeldverhalten bei der multiplen Sklerose. Um nach Möglichkeit zur Ausfüllung dieser Lücke beizutragen, lasse ich jezt in erster Linie noch eine Reihe kurzer Krankengeschichten folgen, in denen es mir möglich war, die Gesichtsfelder genauer perimetrisch zu messen. Im Ganzen konnte ich bei den beobachteten 100 Kranken 24 mal Gesichtsfeldzeichnungen entwerfen, nur in 3 Fällen bestand eine deutliche Herabsetzung der Sehschärfe mit gleichzeitig ophthalmoskopi-

schen Papillenveränderungen, ohne dass eine wesentliche Gesichtsfeldanomalie nachgewiesen werden konnte. Die Sehschärfe war übrigens in diesen drei Fällen nur immer in relativ geringerem Grade beeinträchtigt; sonst coincidirte auch immer mit einer ausgesprochenen Sehstörung eine deutlich nachweisbare Gesichtsfeldanomalie. Die einschlägigen Krankheitsfälle, welche sich den früher mitgetheilten anschliessen, sind folgende:

A. Mittheilungen von Krankheitsfällen.

1. Gruppe, die Gesichtsfeldanomalie besteht in centralen Skotomen.

Fall XV. Ferdinand N., 41 Jahre alt, aufgenommen auf der Nervenstation der Charité, zeigt am 2. Februar 1885 folgenden Augenbefund:

Ophthalmoskopisch: Rechts das temporale Dritttheil der Papille atrophisch abgeblasst, Grenzen sonst scharf. — Links kein abnormer Befund. Rechts S. $= \frac{7}{200}$. Links S. $=$ 1 Gesichtsfeld frei, während rechts ein absolutes centrales Skotom besteht.

Fig. 14.

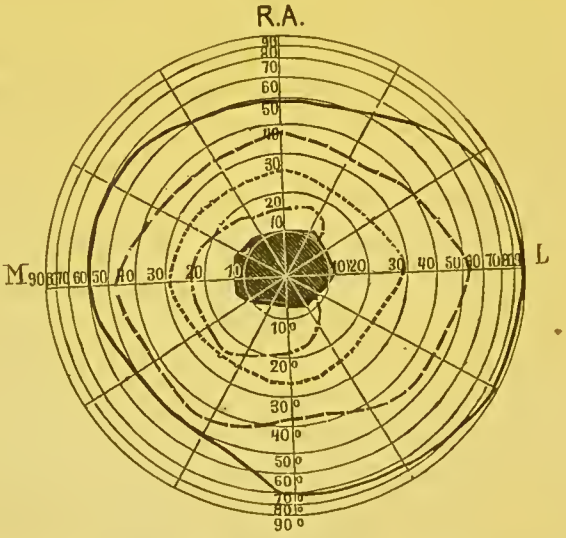

Die schraffirten Stellen bedeuten absolutes Skotom, ----- blau, ... roth, .—.—.— grün, ——— weiss.

Pupillenreaction vormal. — Augenbewegungen sonst im Wesentlichen frei, nur nach rechts und links deutlich etwas beschränkt und in den seitlichen Endstellungen treten deutliche nystagmusartige Zuckungen auf. Es besteht ferner eine erhebliche Beeinträchtigung der Convergenzbewegung.

Die Sehstörung auf dem rechten Auge soll schon seit 1864 bestehen, „war vielleicht früher noch etwas stärker".

Anamnese: Seit dem 13. Lebensjahre leidet Patient an anfallsweise auftretender Schwäche im linken, seltener im rechten Bein und zugleich auch in dem betreffenden Arm. Dabei hatte Patient zugleich in den unteren Extremitäten ein Gefühl von Kriebeln und Taubsein. Diese Motilitäts- und Sensibilitätsstörungen sollen auch vorzugsweise im Frühling aufgetreten sein. Im 20. Lebensjahr als Soldat hatte er zwei Anfälle, bei denen er nicht von der Stelle konnte und die Gewehrgriffe nicht auszuführen im Stande war. Seit 4 Jahren andauernde Schwäche, vorzugsweise im linken Bein und im Kreuz. Zeitweise unwillkürlicher Abgang von Urin, Potenz herabgesetzt. Keine Kopfschmerzen, keine Schlingbeschwerden. Sprache von Jugend auf stockend und holperig.

Status praesens: Linkes unteres Facialisgebiet im mässsigen Grade paretisch, Zunge weicht beim Vorstrecken nach links ab. Keine Muskelspasmen in den oberen Extremitäten. Die active Beweglichkeit der linken oberen Extremität zeigt eine deutliche Beeinträchtigung. — In der linken unteren Extremität sind die Bewegungen weniger geläufig, namentlich die der Zehe etwas weniger kraftvoll. Bauchreflexe fehlen gegenwärtig, Cremasterreflex fehlt links. — In der rechten unteren Extremität bei passiven forcirten Bewegungen Spasmen und bei der Dorsalflexion mässiges Fusszittern. Die Zehen stehen gewöhnlich hyperextendirt. Kniephänomen sehr lebhaft. In der linken unteren Extremität sind die Spasmen noch etwas stärker ausgeprägt als rechts. — Die Sprache ist insofern etwas gestört, als Patient etwas hastig spricht und sich leicht verheddert. Beiderseits Fusszittern, Gang vollkommen spastisch mit dem Vorfuss kleben bleibend, mit Mühe ihn nachziehend, zuweilen die Füsse sich kreuzend. Keine deutliche Differenz zwischen rechts und links. Aus horizontaler Lage kann Patient den Rumpf ohne Hände aufrichten, aber nicht ohne Hülfe der Arme vom Boden aufstehen. Sensibilität in allen Qualitäten erhalten.

Diagnose: Sklerosis multiplex (in Anfällen sich entwickelnd) (Oppenheim).

Fall XVI. Oscar M., 29 Jahre alt, Nervenstation der Charité. Augenuntersuchung vom 22. März 1889.

Rechtes Auge S. $= \frac{1}{10}$, linkes Auge S. $= \frac{1}{5}$.

Ophthalmoskopisch: Rechts die Papille in toto etwas blasser als normal, ausgesprochener jedoch in den temporalen Theilen. Kleiner Conus nach unten. Hyp. 3—4 D. Links: Leichte grauweissliche Verfärbung der temporalen Papillentheile. Hyp. 2 D.

Pupillenreaction völlig normal.

Beweglichkeit der Augen nach rechts und links deutlich beschränkt, in den seitlichen Endstellungen ausgesprochene nystagmusartige Zuckungen. Convergenz gut.

a. Fig. 15. b.

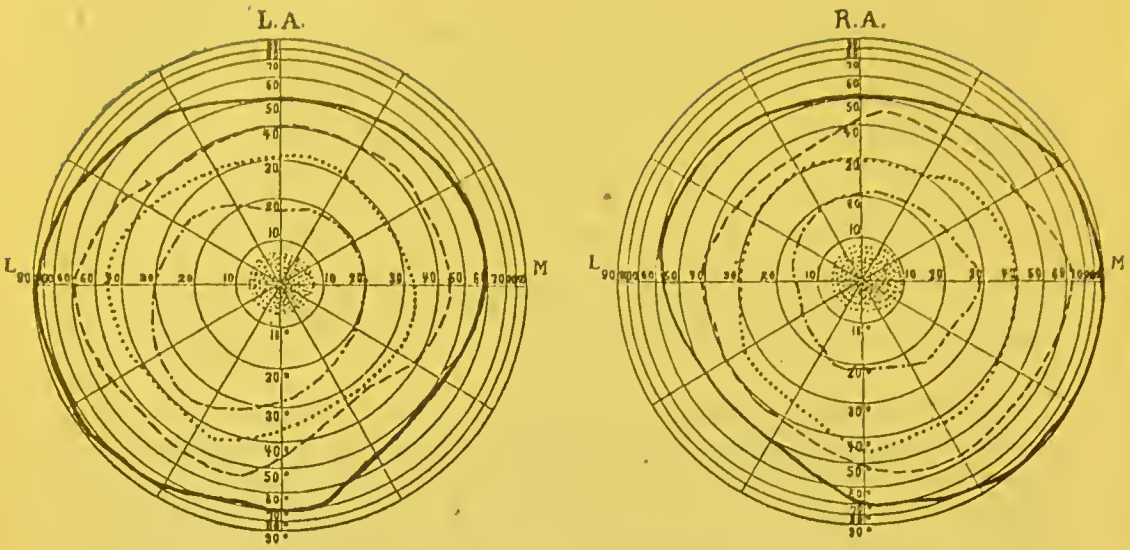

——— blau, ... roth, -.-.-. grün, ——— weiss.

In dem central punctirten Bezirk Undeutlichsehen. Die Farben werden in ihm zwar noch richtig erkannt, „nur dunkler, wie ein schwärzlicher Nebel darüber".

Seit dem Herbst 1885 ist die Sehstörung beiderseits eingetreten im Verlauf von ca. 14 Tagen („nicht gerade plötzlich", „aber auch nicht sehr allmälig"), nach 4—6 Wochen wieder Besserung. Seit der Zeit ist das Sehen im Wesentlich so geblieben, hat jedoch oft noch etwas geschwankt. Auch glaubt Patient, dass besonders ermüdende körperliche Anstrengungen, das Sehen noch „nebeliger" machen.

1885 auch eine Zeit lang Doppelsehen.

Die Sehstörung trat ca. 3 Jahre vor Beginn des Allgemeinleidens auf.

Anamnese: Keine hereditäre Belastung. Die ersten Anfänge seines Leidens datirt Patient seit August 1888, damals wurden dem Patienten die Beine „sehr matt", er konnte dieselben nicht so gut heben wie früher, stolperte leicht und knickte in den Knieen ein. Seit 2 Monaten Einschlafen der Beine, taubes Gefühl. Kopfschmerz, Schwindelgefühl seit 14 Tagen.

Status praesens 21. März 1889: Spastische Parese der unteren Extremitäten, Patellarclonus, Fussclonus, ausserdem mässige, aber deutliche Ataxie. Ab- und zu Incontinentia urinae. In den oberen Extremitäten ausgeprägter Tremor, keine Schwäche, Sprache etwas schleppend, aber nicht skandirend, Gesichtsausdruck etwas starr. — Diagnose: Sclerosis multiplex (Oppenheim).

Fall XVII. Ernst G., 29 Jahre alt, Nervenstation der Charité. Augenuntersuchung vom 28. October 1887:

(Fig. 16 s. nebenseitig.)

a. Fig. 16. b.

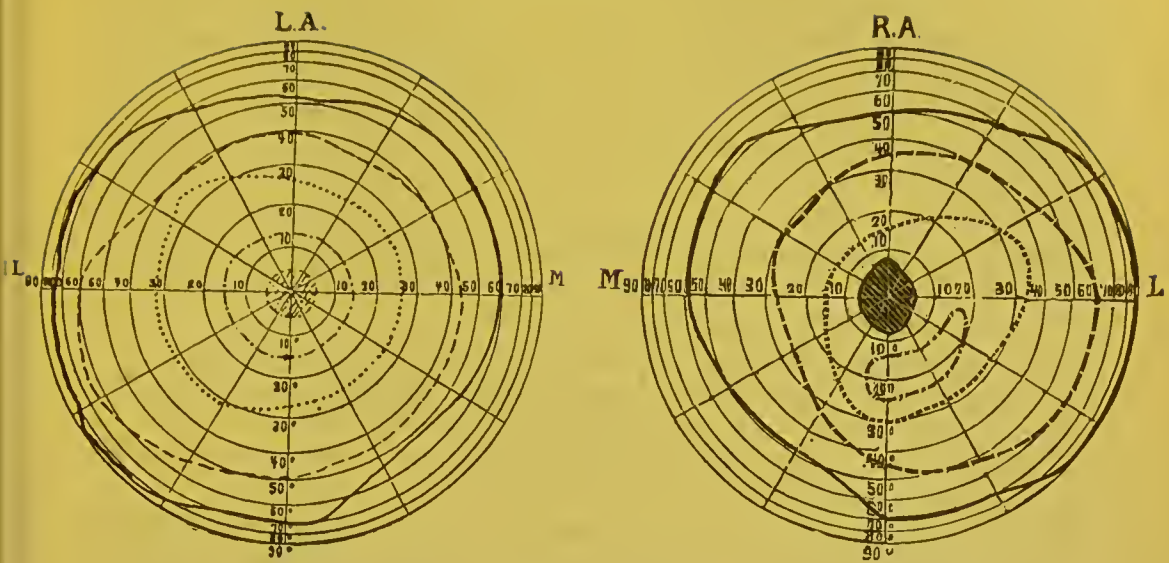

——— blau, ... roth, -.-.-. grün, ——— weiss.

Rechtes Auge S. $= \frac{6}{200}$, linkes Auge $= \frac{1}{6}$.

Rechts: Absolutes centrales Skotom, Grün nur excentrisch nach unten aussen. Links: Centrales Skotom für Grün.

Diese Gesichtsfelder und Sehschärfen wurden constatirt, nachdem Patient ausgeruht hatte. Da er die Angabe machte, dass sein Sehen schlechter werde, wenn er körperlich ermüdet und angestrengt sei, so liess ich den Patienten jetzt eine Zeit lang im Zimmer auf und ab gehen, was ihm schwer wurde und ihn bald sehr ermüdete. Patient gab an, dass sein Sehen jetzt ausgesprochen „nebliger“ geworden sei und liess sich die Zunahme der Sehstörung auch objectiv an Sehschärfe und Gesichtsfeld nachweisen. Die Sehschärfe betrug jetzt rechts $= \frac{4}{200}$, links $= \frac{14}{200}$, war also deutlich etwas herabgesetzt. Die Gesichtsfelder haben sich nach der Anstrengung etwa folgendermassen geändert. Links wird Roth central und auch peripher nicht mehr so deutlich so deutlich erkannt („wie blank“) als vorher, Grün erscheint im Centrum nicht „bläulich“ wie vorher, sondern „graulich“. Rechts ist das Gesichtsfeld im Wesentlichen dasselbe. Es bedarf sodann einer Ruhe von ca. 3 Minuten bis Patient angiebt, dass „das Sehen jetzt wieder doutlicher werde und der Nebel mehr weiche“.

Patient macht über seine Sehstörungen folgende Angaben: Bis Weihnachten 1886 will er gut gesehen haben, dann entwickelte sich die Sehstörung („es wurde undeutlich“, „als ob die Luft nicht klar wäre“, „es war

schlechter, sobald ich mich anstrengte, wenn ich z. B. 50 Schritte gemacht hatte", „wenn ich geruht hatte, war es besser, aber doch nicht ganz klar, Morgens war das Sehen relativ am besten". „Wenn ich die Füsse schwächer fühle, sind auch die Augen schlechter, und überhaupt so lange die Füsse schwächer, wird es auch nicht mehr so richtig klar vor den Augen". „Wenn ich z. B. des Mittags von der Arbeit kam, waren die Augen schlecht, so dass ich die Uhr nicht erkennen konnte; wenn ich aber während der Mittagszeit ausgeruht hatte, konnte ich es wieder sehen". — Das rechte Auge soll seit $^1/_2$ Jahr viel schlechter sein als das linke, zuerst jedoch war das linke Auge schlechter als das rechte, besserte sich aber dann später, während gleichzeitig das Sehen des rechten Auges sich verschlechterte.

Ophthalmoskopisch. Beiderseits: Deutliche atrophische Verfärbung der temporalen Papillentheile. Grenzen scharf. Arterien etwas verengt. — Pupillenreaction gut. — Augenbewegungen im Wesentlichen frei.

In Bezug auf das Allgemeinleiden ergiebt die Krankengeschichte Folgendes (Dr. Oppenheim):

Anamnese: Keine Heredität, kein Abusus spirituosum, keine Syphilis. Patient angeblich sonst früher immer gesund. Beginn des Leidens angeblich im März 1887, das linke Bein wurde schwach, vor Allem das Fussgelenk; schon einige Zeit vorher war „der Fussschweiss zurückgetreten". Gleichzeitig mit dem Fuss wurden auch die Augen schwächer. Zeitweise konnte er den Urin nicht halten, auch pelziges Gefühl am Leib. Diese Beschwerden blieben ziemlich unverändert bis jetzt. Die Schwäche des linken Beines hat allmälig noch mehr zugenommen, seit 4 Wochen ist auch das rechte schwächer. Der Gang in letzter Zeit auffallend verschlechtert, Patient taumelt hin und her, klagt über Schwindel beim Gehen.

Status praesens: Die unteren Extremitäten bieten kein Zeichen von Muskelabmagerung, Stellung und Haltung derselben ist eine normale, sie fühlen sich etwas kühl an. Die passiven Bewegungen sind, wenn man sie langsam ausführt, nicht erschwert in den Gelenken der unteren Extremitäten, sobald man sie forcirt, ist ein deutlicher Spasmus zu überwinden. Kniephänomen stark gesteigert, Fusszittern und Patellarclonus. Beim Beklopfen der Tibia in ganzer Ausdehnung erhält man eine Einwärtsrollung des Beines. Die activen Bewegungen sind in den Gelenken der rechten unteren Extremität erhalten, in ihrer Ausdehnung kaum beschränkt, ebenso in ihrer Geläufigkeit und Kraftleistung wenig, auch werden sie nicht atactisch ausgeführt. Dagegen besteht in der linken unteren Extremität eine deutliche, wenn auch mässige Schwäche, die in allen Muskelgruppen ziemlich gleichmässig ausgeprägt ist. Wenn Patient die unteren Extremitäten kräftig bewegt, tritt Tremor im rechten Bein auf. Beträchtliche Gehstörung. Patient schleift das linke Bein nach, klebt mit der Fussspitze am Boden, tritt andererseits mit dem Hacken etwas stampfend auf und macht auch auf dem rechten Bein zuweilen eine leichte Schleuderbewegung. Bei Augenschluss mässiges, aber deutliches Schwanken. — Zeitweise bestehen ausgeprägte Blasenstörungen, der Urin läuft wieder seinen Willen ab, er kann ihn nicht halten, namentlich

tritt dies ein, wie er meint, wenn es ihm kalt wird. — Auch in den oberen Extremitäten sind die Sehnenphänomene deutlich gesteigert, die passiven Bewegungen hier jedoch nicht erschwert, die activen Bewegungen im Allgemeinen frei, nur in der linken oberen Extremität ist die grobe Kraft etwas abgeschwächt. Wenn Patient den linken Arm im Ellbogen kräftig flectirt, tritt dauernder Tremor in der linken Hand auf. Zunge und Facialis frei. Keine Sprachstörung.

Fall XVIII. Steindrucker Gustav O., 35 Jahre alt, wurde am 14. December 1888 zuerst von mir untersucht. Der Augenbefund war folgender:

Rechtes Auge S. = $^1/_4$.

Linkes Auge S. = $^2/_3$.

Ophthalmoskopisch: Rechts ausgesprochene atrophische Ablassung der temporalen Papillentheile. Links normal.

a. Fig. 17. b.

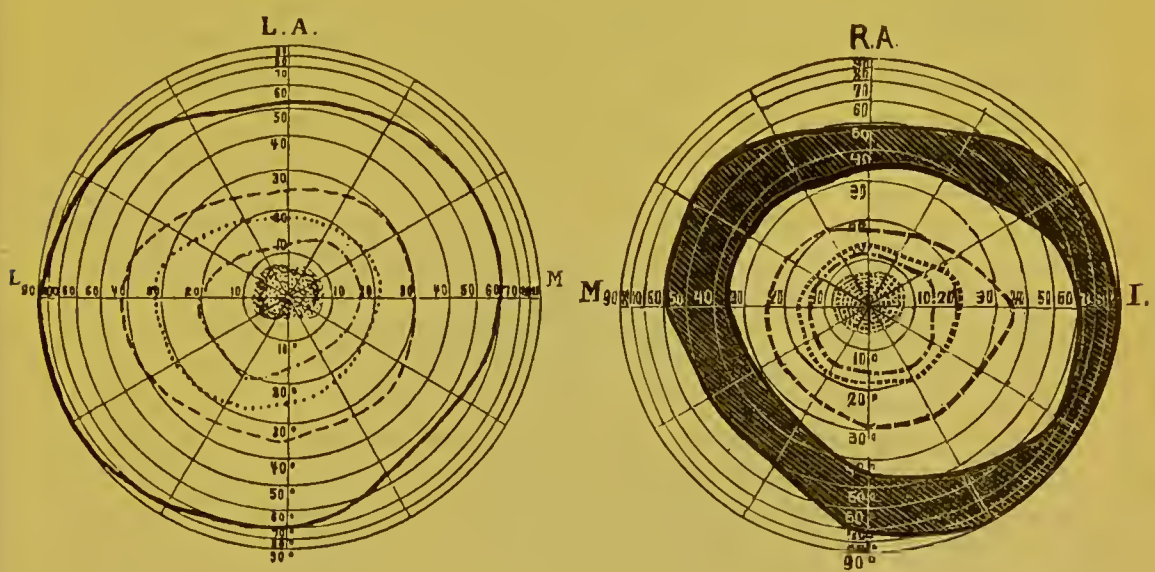

Im punctirten Kreise: Undeutlichkeit für Farben, — — — blau, ... roth, ——— weiss, —.—.—. grün.

Beiderseits centrale Undeutlichkeitsskotome für Farben, dieselben werden zwar noch richtig erkannt, erscheinen jedoch in dem centralen punctirten Terrain „dunkler“ als normal. Rechts auch periphere Einschränkung. — Die Augenbewegungen sind nach allen Richtungen stark beschränkt (Ophthamoplegia externa), und treten in den Endstellungen einzelne nystagmusartige Zuckungen auf.

Pupillen ziemlich eng, Reaction auf Lichteinfall gut erhalten, dagegen ist ihre Erweiterung bei Abhaltung des Lichteinfalles nur eine relativ geringe, Reaction auf Convergenz erhalten.

Seit 6 Jahren sieht Patient schlecht („damals allmälig immer nebeliger“),

so dass im Verlauf von ungefähr 2 Jahren der jetzige Grad der Sehstörung erreicht wurde. In den letzten 4 Jahren ist die Sehstörung auf beiden Augen ziemlich gleich geblieben, auch schwankt die Sehkraft wenig, nur nach ausgesprochen körperlichen Anstrengungen mit Ermüdung wird es „vorübergehend ca. eine Stunde lang nebeliger". Diese eigenthümliche Angabe des Patienten lässt sich auch jetzt noch durch den Versuch unmittelbar erhärten. Nach längerem forcirten Auf und Abgehen im Zimmer, wobei Patient sehr ermüdet und sich sehr erschöpft fühlt, werden beide Augen „bedeutend nebeliger". Die jetzt vorgenommene Messung der Gesichtsfelder ergiebt peripher dieselben Grenzen, dagegen sind die centralen Terrains des „Dunklersehens" entschieden grösser, als vor der körperlichen Anstrengung.

1885 hat 6 Wochen lang Doppelsehen bestanden.

Allgemeinleiden des Patienten. Anamnese: Früher gesund, keine hereditäre Belastung. Vor 6 Jahren fühlte Patient zuerst, wenn er bei der Arbeit den Tag über gestanden hatte, Ameisenkriechen und Mattigkeit in beiden Beinen, die während der Nacht verschwanden. Im Laufe der nächsten zwei Jahre traten die Erscheinungen auch am Tage auf während der Arbeit. Zugleich merkte Patient, dass er mit den Füssen nicht mehr ordentlich weg konnte, „es war ihm, als ob sie am Boden festgewachsen wären".

Am 28. October vor 4 Jahren fiel Patient am Morgen beim Beginn der Arbeit um, weil er sich nicht mehr auf den Füssen halten konnte, er war dabei vollständig bei Besinnung; seitdem hat sich das Schwächegefühl in den Beinen wesentlich vermehrt. Vor 3 Jahren bemerkte Patient zuerst, dass er beim Sprechen mit der Zunge anstiess, „bei manchen Worten, als ob die Zunge festgewachsen wäre", diese Erscheinung hat sich im Lauf der Zeit wesentlich verschlimmert. Vor 2 Jahren bemerkte Patient zuerst, dass, wenn er einen Gegenstand fassen wollte, die betreffende Hand zu zittern anfing. Häufiger Drang zum Uriniren, jedoch „immer zur Zeit nur sehr wenig" Urin entleert. Kein Potus, keine Lues, frühere Behandlung mit JK., Elektricität und schliesslich Januar 1885 auch Nervendehnung in der Glutealfalte, jedoch kein Erfolg.

Status praesens (Dr. Oppenheim). Keine Abmagerung der unteren Extremitäten. Die passiven Bewegungen lassen sich bei langsamen Versuchen noch in allen Gelenken der rechten unteren Extremität frei ausführen; wird das rechte Bein aber im Hüftgelenk plötzlich abducirt, oder wird das Kniegelenk plötzlich flectirt, so machen sich spastische Erscheinungen bemerkbar. Bei Dorsalflexion im rechten Fussgelenk, Fusszittern. Linke untere Extremität ebenso. Beiderseits Kniephänomen erheblich gesteigert. Patellarclonus. Die activen Bewegungen sind in den Gelenken der rechten unteren Extremität zwar in ihrer Ausdehnung nicht wesentlich beschränkt, aber einerseits deutlich verlangsamt, andererseits ganz erheblich abgeschwächt, und zwar ziemlich gleichmässig in allen Muskelgruppen. Links ist die Parese noch weit erheblicher, hier sind die Bewegungen auch in ihrer Excursion beschränkt und die grobe Kraft minimal. Patient geht mit kleinen Schritten, steifbeinig, klebt mit den Fussspitzen, namentlich mit der linken am Fussboden. — Bei Augen-

schluss und mit geschlossenen Füssen starkes Schwanken. Sohlen- und Cremasterreflexe normal. Er muss Tags 10mal uriniren, ebenso häufig in der Nacht, jedes Mal wenig, dabei starken Drang, muss stark pressen. Zeitweise leichte Diarrhoe. Wenn Patient aus der Rückenlage in die sitzende Stellung übergeht, heben sich die Beine etwas ab. Auch in den oberen Extremitäten die grobe Kraft deutlich etwas abgeschwächt in allen Muskelgruppen. Zittern nur bei willkürlichen Bewegungen angedeutet. Die Sprache etwas verlangsamt, aber nicht skandirend. Patient kann zwar die Zunge vorstrecken, aber die Seitwärtsbewegungen sind erheblich beeinträchtigt und verlangsamt. Kein Kieferclonus, Augenschluss gut. — Auf der Hinterfläche des linken Oberschenkels findet sich eine ca. 2 Ctm. lange Narbe, die von einer Nervendehnung herrührt.

Sensibilität der unteren Extremität bei Berührung und Druck völlig erhalten, ebenso für Kalt und Warm, auch im Gebiet des Ischiadicus. Lagegefühl intact.

Fall XIX. Karl Sch., 23 Jahre alt, Stellmacher, wurde am 7. Mai 1885 auf der psychiatrischen Klinik der Charité von mir untersucht. Augenbefund:

Rechtes Auge S. $= \frac{1}{2}$. Gesichtsfeld frei.

Linkes Auge S. $= \frac{15}{200}$. Centrales Skotom für Roth und Grün.

Fig. 18.

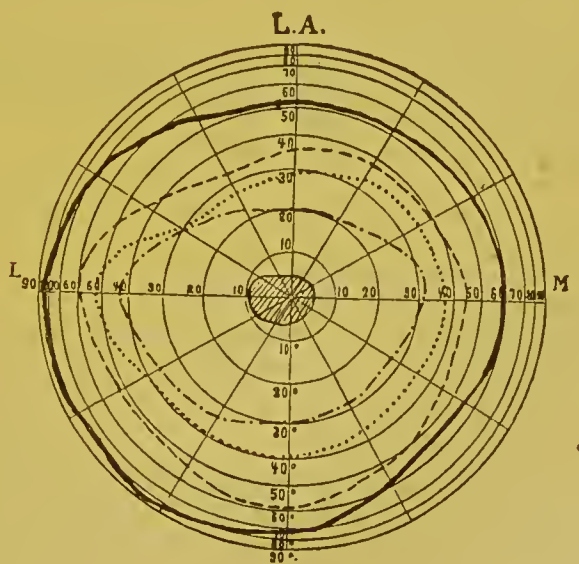

|||| Skotom für Roth und Grün, — — — — blau, ... roth, —.—.—.— grün, ——— weiss.

Ophthalmoskopisch: Rechts atrophische Abblassung der temporalen Papillentheile. Links normal. Beiderseits alte hintere Synechien. Pupillen-

reaction gut. — Bewegungen der Augen nach allen Richtungen im Wesentlichen frei, doch treten in den Endstellungen deutliche nystagmusartige Zuckungen ein.

Patient sieht, wie er selbst angiebt, mit dem linken Auge erheblich schlechter, jedoch kann er keine bestimmte Angabe machen, seit wann und wie das Sehen links abgenommen hat, aber wenigstens glaubt er, dass es doch seit 5 Jahren sei.

Status praesens (Dr. Thomsen: Seit 1884 leidet Patient an „Nervenschwäche“ und kommt deshalb zur Consultation. Die „Nervenschwäche“ besteht angeblich in „Zittern und Schwäche“ der Glieder und in Schreckhaftigkeit. Die Affection hat allmälig zugenommen, so dass Patient jetzt höchstens $^1/_2$ Stunde gehen kann. — Keine Lues, kein Potus. — Der Kranke, ein mässig genährter Mann, zeigt als erste Auffälligkeit sowohl im Gehen als im Stehen ein leichtes Zittern des Körpers und des Kopfes. Die ausgestreckten Hände zittern, das Zittern scheint bei willkürlichen Bewegungen nicht stärker zu werden. Die motorische Kraft mässig, wohl etwas herabgesetzt, ebenfalls in den Beinen. Keine Lähmungen im Gesicht, Zunge wird gerade herausgestreckt, zeigt leichte Zuckungen. Sprache des Kranken ist wohl etwas näselnd und monoton, ohne jedoch deutliches Skandiren zu zeigen. Patient selbst will nichts an seiner Sprache bemerkt haben. — Kniephänomen sehr lebhaft, vielleicht etwas gesteigert, kein Patellarclonus. Eine Steifigkeit der Beine besteht eigentlich nicht, indess spannt Patient sehr, obgleich er sich Mühe giebt, es zu lassen. Sonst will Patient keine Steifigkeit in den Beinen bemerken. Charakteristische zitterige Schrift.

Fall XX. Maurer Paul J., 32 Jahre alt, stellte sich am 24. Februar 1886 in der Schoeler'schen Poliklinik vor mit folgendem Augenbefund:

Rechtes Auge S. $= {}^3/_4$. Gesichtsfeld frei.

Linkes Auge S. $= \frac{6}{200}$. Centrales Skotom für Roth, Grün und Blau. Gesichtsfeld peripher frei; s. Zeichnung Fig. 19.

Ophthalmoskopisch: Rechts nichts Abnormes.

Links: Partielle atrophische Verfärbung der temporalen Papillentheile. Pupillenreaction gut.

Augenbewegungen im Wesentlichen frei, in den seitlichen Endstellungen einzelne nystagmusartige Zuckungen.

Patient giebt an, dass er auf dem linken Auge seit 10 Jahren schlecht sieht, damals entwickelte sich im Verlauf einiger Wochen eine völlige Erblindung auf dem linken Auge, die sich dann im Verlauf von ca. 6 Wochen zum Theil zurückbildete. Seit jener Zeit das Sehen so wie jetzt.

Wegen seines Allgemeinleidens war Patient schon vor dem in der Behandlung des Herrn Dr. Remak. Derselbe stellte schon damals die Wahrscheinlichkeitsdiagnose multiple Sklerose, wegen Parese der Beine und Schwäche der Arme und ferner wegen wiederholter plötzlicher Schwindelanfälle mit erhaltenem Bewusstsein, von denen der erste schon bis in das Jahr 1874 zu-

Fig. 19.

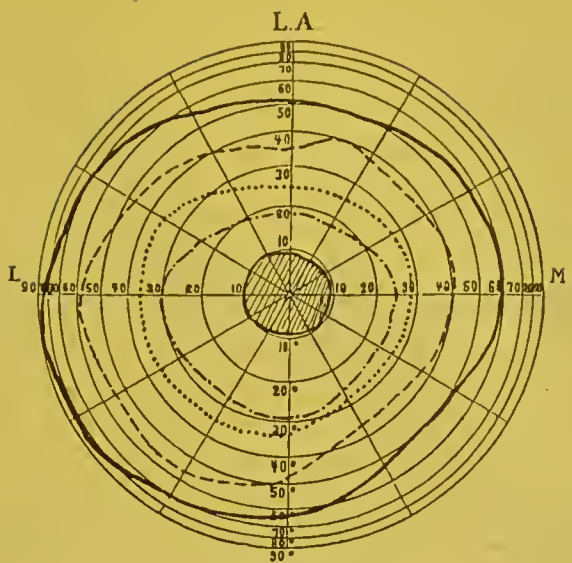

——— blau, ... roth, —.—.—. grün, ——— weiss,
|||| Skotom für Roth, Blau und Grün.

rückdatirt, also 2 Jahre früher bevor die Sehstörung eintrat. Später war Patient noch einmal vom 29. October bis 20. December 1886 auf die erste medicinische Klinik (Geh. Rath Leyden) aufgenommen, wo die Diagnose „multiple Sklerose" von Prof. A. Fraenkel gesichert werden konnte, und wo ich Gelegenheit hatte, den Kranken noch einmal genau zu untersuchen.

Fall XXI. Kaufmann Isidor H., 28 Jahre alt, wurde zuerst von mir 8. Mai 1885 in Schoeler'schen Poliklinik genau untersucht.

Rechtes Auge } S. = $\frac{15}{200}$
Linkes Auge }

(Fig. 20 s. umseitig.)

Beiderseits Gesichtsfelder peripher frei, centrale relative Skotome für Roth, Blau und Grün, Roth und Grün werden peripher, zum Theil überhaupt nicht erkannt.

Ophthalmoskopisch: Nihil.

Vor 4 Monaten ist das Sehen ziemlich schlecht geworden, und seit der Zeit noch im Wesentlichen so geblieben. Vor $^3/_4$ Jahren soll ganz vorübergehend schon eine leichte Verschlechterung des Sehens bestanden haben.

Im weiteren Verlauf der Beobachtung geht die Sehstörung allmälig fast völlig zurück. Das centrale Sehen restituirt sich mehr und mehr, so dass zuletzt nur kleine Skotome für Roth und Grün übrig sind, die auch dann noch verschwinden, und Patient später wieder ca. S. = $^1/_2$ auf beiden Augen bei freiem Gesichtsfeld erhält.

Ophthalmoskopisch tritt später eine leichte, aber deutliche Abblassung

a. Fig. 20. b.

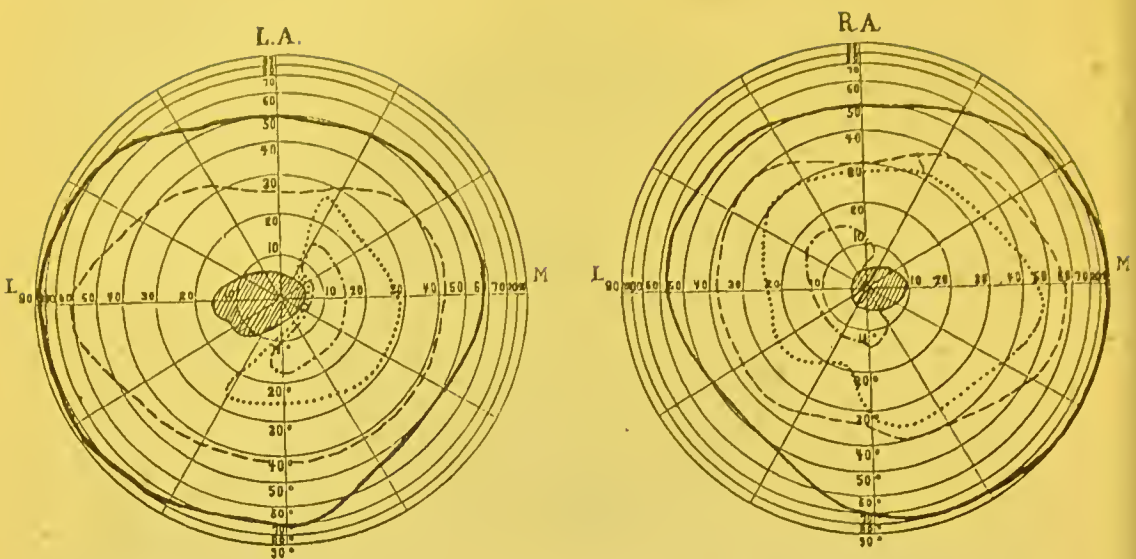

——— blau, ... roth, —.—.—. grün, ——— weiss,
|||| Skotom für Roth, Blau, Grün.

der temporalen Papillentheile zu Tage, während der Befund zuerst negativ blieb.

Wir sehen also, dass in diesem Falle das klinische Bild der Sehstörung, dem der Intoxications-Amblyopie sehr nahe kommt. Die relativen centralen Farbenskotome, die freie Gesichtsfeldperipherie, die Gleichmässigkeit der Sehstörung auf beiden Augen, der anfangs negative ophthalmoskopische Befund, dem dann später eine Abblassung der temporalen Papillentheile folgt, das Alles sind Züge, wie sie auch der Intoxicationsamblyopie zukommen. Ich bemerke, dass eine solche Uebereinstimmung der Sehstörung mit dem Symptomencomplex der Intoxicationsamblyopie in keinem anderen Falle vorhanden war. Und doch, wenn wir die Form der centralen Skotome ganz genau in Augenschein nehmen, so ergeben sich auch hier noch kleine Differenzen. In unserem Fall haben die relativen Skotome für alle Farben Roth, Grün und auch Blau die gleiche Ausdehnung, das kommt bei der Intoxicationsamblyopie nur äusserst selten vor, es ist dort die Regel, dass entweder für Blau gar kein centrales Skotom vorhanden ist, oder wenn dasselbe gefunden wird, dass es erheblich kleiner ist, als das für Roth und Grün.

Was nun die Allgemeinerkrankung des Patienten und deren Verhältniss zur Sehstörung betrifft, so äussert sich Gnauck darüber

schon 1884 in seiner Mittheilung über unsere Untersuchungen folgendermassen: „Bei ihm begann die Krankheit allein mit der Sehstörung; erst nach einigen Monaten folgten andere Erscheinungen von Seiten des Nervensystems, und noch nach einem halben Jahre waren dieselben so gering, dass man sie als vage hätte bezeichnen können. Der Kranke klagte über grosse Mattigkeit und Schwächegefühl in den Beinen und leichte Erschwerung des Gehens. Objectiv war sehr wenig vorhanden: Leichte Unsicherheit des Ganges, Herabsetzung der motorischen Kraft, gesteigertes Kniephänomen, eine Andeutung von Patellarclonus und Fusszittern bei Dorsalflexion — Dinge, welche ebenso gut einer Neurose angehören können".

Der Patient ist seit jener Zeit stetig weiter beobachtet, es liegt jetzt der zweifellose Symptomencomplex der disseminirten Herdsklerose vor. Oppenheim hat den Kranken noch in jüngster Zeit auf meine Bitte hin wieder untersucht, er berichtet mir darüber: „Es bestehen jetzt spastische Parese der unteren Extremitäten, sklerotisches Zittern des Kopfes und der Extremitäten bei willkürlichen Bewegungen. Intermittirende Blasenstörungen, skandirende Sprache, langsam progressiver Verlauf mit erheblichen Remissionen".

Fall XXII. Graveur Theodor F., 24 Jahre alt, kommt am 28. Februar 1889, von Herrn Dr. Remak gütigst überwiesen, zur Untersuchung.

Rechtes Auge S. = 1. Gesichtsfeld frei.

Linkes Auge S. = $^1/_3$. Centrales Skotom für Roth, Grün und Blau. Leichte periphere Beschränkung nach unten.

(Fig. 21 s. umseitig.)

Beiderseits: Ophthalmoskopisch nichts. Hyp. 1 D.

Beiderseits Pupillenreaction gut, die linke Pupille ist etwas enger als die rechte, die rechte verhält sich ganz normal. Reaction auf Convergenz gut. — Links ausserdem leichte Ptosis (leichte Parese der Augenzweige des Nerv. sympathicus).

Augenbewegungen frei, nur ganz in den seitlichen Endstellungen tritt ausgesprochener Nystagmus oscillatorius ein.

Auf dem linken Auge ist seit 4 Tagen („Sonntag Mittag mit einer Lähmung des rechten Beines gleichzeitig") plötzlich „in demselben Moment" eine Sehstörung eingetreten „nebelig", „wie ein schwarzer Nebel". Diese Sehstörung auf dem linken Auge besteht seit der Zeit ziemlich gleichmässig fort, hat noch etwas zugenommen. Nach stärkerer körperlicher Anstrengung verschlechtert sich das Sehen links noch etwas, „nebeliger, ebenso wie dann die Schwäche des rechten Beines zunimmt".

Auch auf dem rechten Auge hat Patient schon einmal eine vorübergehende Sehstörung „wie ein schwarzer Nebel" im August 1888 gehabt. Diese Sehstörung auf dem rechten Auge trat damals auch „plötzlich und in demselben

Fig. 21.

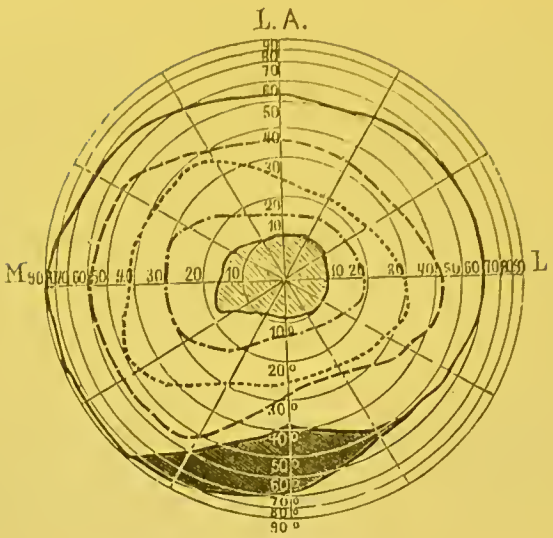

|||| Skotom für Roth, Blau und Grün, der stärker schraffirte Theil bedeutet absoluter Defect, — — — — blau, ... roth, —.—.—. grün, ——— weiss.

Momente" auf, als auch eine Parese der ganzen rechten Seite sich geltend machte. Sehstörung und Lähmung verschwanden nach 6—7 Tagen wieder.

In Bezug auf das Allgemeinleiden ergab zunächst die Anamnese: Patient war als Kind gesund, seine Eltern auch gesund, seine 28jährige Schwester von ihm leidet seit $^1/_4$ Jahr an periodischer, plötzlich auftretender Heiserkeit, sonst aber auch gesund. Keine hereditäre Anlage. Patient war stets ein guter Turner bis in die letzte Zeit. Specifische Infection in Abrede gestellt. Vor $^3/_4$ Jahren, August 1888 bekam Patient schon einmal eine plötzliche vorübergehende Lähmung der rechten Seite mit rechtsseitiger Sehstörung, wie bereits eben schon erwähnt, das Gefühl auf der rechten Seite blieb dabei relativ gut. Von da ab war Patient wieder ganz gesund, bis sich vor 4 Tagen (am 23. Februar 1889) plötzlich beim Stehen am Ofen eine Lähmung des rechten Beines einstellte mit gleichzeitiger Sehstörung auf dem linken Auge. Das Gefühl hat nach Angabe des Patienten am rechten Bein auch gelitten („aber nicht ganz vertaubt"). Sonst ist der obere Theil der rechten Körperseite (Arm u. s. w.) dieses Mal von der Parese frei geblieben. Auf der linken Körperhälfte bemerkt Patient seit dem Anfall bis hinauf zum Arm ein „abnormes Wärmegefühl", „als ob das Blut zu erhitzt wäre". Zeitweise tritt spontanes Zittern in den Beinen auf, Kniephänomene etwas verstärkt. Herr Dr. Remak bemerkt noch in seinem gütigst ertheilten Bescheide: „Lähmung im rechten Beine, welche von einem halbseitigen Herde des Rückenmarks im obersten Dorsaltheil rechts abhängen muss, da gekreuzte Thermanaesthesia besteht (Brown-Séquard'sche halbseitige Läsion)". Bei der ganzen Grup-

pirung der Symptome die Diagnose multiple Sklerose wohl als sicher anzunehmen.

Fall XXIII. Kranker Gr., 40 Jahre alt, erste medicinische Klinik der Charité (Dr. Kroenig).

Ich hatte Gelegenheit den Patienten am 1. Mai 1885 zu untersuchen und dabei folgenden Augenbefund zu constatiren:

Rechtes Auge S. $= \frac{15}{20}$, linkes Auge $\frac{8}{200}$.

Beiderseits Gesichtsfelder peripher frei, Roth und Grün wird links überhaupt nicht erkannt, Blau nur excentrisch nach aussen oben. Rechts erkennt Patient kein Grün, Roth nur excentrisch nach aussen, Blau in ziemlich normalem Umfange.

a. Fig. 22. b.

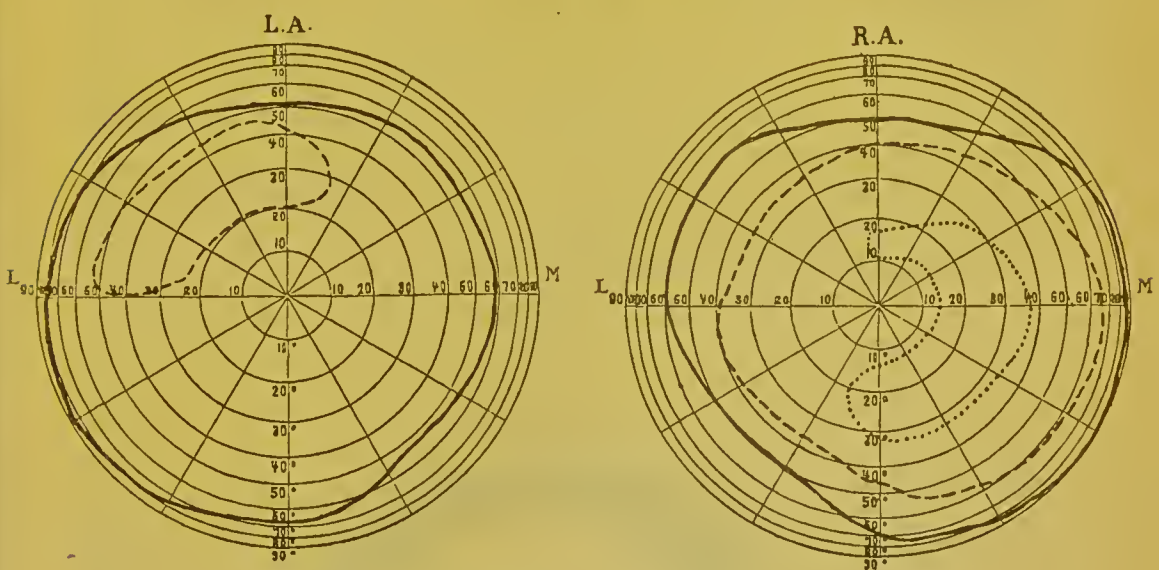

— — — — blau, ... roth, ——— weiss.

Ophthalmoskopisch: Beiderseits deutliche atrophische Abblassung der temporalen Papillentheile. Rechts Emmetropie, links Hyp. 1.5 D. — Pupillenreaction erhalten. Augenbewegungen nach allen Richtungen deutlich etwas beschränkt, sowohl in der Ruhestellung als bei Bewegungen der Augen besteht Nystagmus.

Im Jahre 1882 wurde Patient auf dem linken Auge völlig blind in relativ kurzer Zeit. Er giebt an, damals auf dem linken Auge ca. 14 Tage lang gar keinen Lichtschein gehabt zu haben. Patient suchte wegen dieser seiner Sehstörung zu jener Zeit eine Augenklinik auf und wurde 6 Wochen dort behandelt, worauf sich das Sehen des linken Auges erheblich besserte, und zwar wurde die Sehkraft des linken Auges eine erheblich bessere als sie zur Zeit

ist, dieselbe hat sich in letzter Zeit wieder etwas verschlechtert. Auf eine briefliche Anfrage bei der betreffenden Augenklinik wurde mir von Herrn Collegen Dr. Bunge gütigst die Auskunft ertheilt, dass Patient damals „wegen Neuritis retrobulbaris" behandelt worden sei. Patient giebt bestimmt an, zu jener Zeit der Erkrankung des linken Auges im Uebrigen noch völlig gesund gewesen zu sein. erst nach längerer Zeit zeigten sich die ersten Symptome seiner Allgemeinerkrankung. — Das Sehen des rechten Auges ist sodann erst in jüngster Zeit im Verlauf von ca. 14 Tagen so gesunken.

Der Kranke wurde wegen seines Allgemeinleidens, dem ausgesprochenen Krankheitsbilde der multiplen Herdsklerose, längere Zeit auf der 1. medicinischen Klinik behandelt.

Die Sehstörung trat in diesem Falle also vor Beginn der Allgemeinerkrankung unter dem Bilde der retrobulbären Neuritis in die Erscheinung.

2. Gruppe. Die Gesichtsfeldanomalie besteht in einer mehr unregelmässigen peripheren Beschränkung bei relativ gutem centralen Sehen.

Fall XXIV. Kranker W., 20 Jahre alt (Nervenstation der Charité). Augenuntersuchung am 18. Mai 1888:

Rechtes Auge S. = $^2/_3$ (s. Fig. 23), leichte concentrische Einschränkung, namentlich für Farben nach oben.

Linkes Auge S. = 1. Gesichtsfeld frei.

Fig. 23.

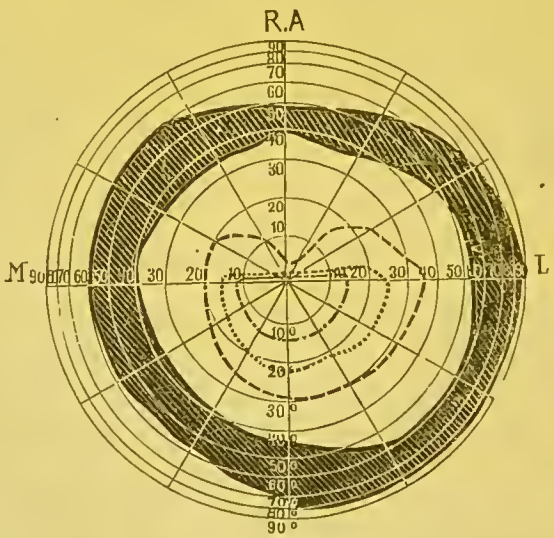

——— blau, ... roth, —.—.—. grün, ——— weiss.

Ophthalmoskopisch: Kein normaler Befund.

Pupillenreaction gut. Augenbewegungen sonst ziemlich frei. jedoch im Ge-

biete namentlich des linken Rect. extern. deutlich beschränkt. In den Endstellungen nach rechts und links, sowie nach oben sehr ausgesprochene nystagmusartige Zuckungen, auch in der Ruhestellung beim Blick gerade aus erfolgen oft einzelne nystagmusartige Zuckungen.

Bis Februar 1888 will Patient auf beiden Augen gut gesehen haben, damals um Mitte Februar jedoch stellten sich auf beiden Augen zeitweise vorübergehende Verdunkelungen, auch „farbige Ringe“ ein, und es entwickelte sich im Anschluss hieran „in ein paar Tagen allmälig ein Nebel“, der seit jener Zeit unverändert fortbesteht. Patient sieht immer „etwas graulich, zuweilen auch schwärzlich nebelig“.

Seit $1^1/_2$ Jahren Doppelsehen.

In Bezug auf das Allgemeinleiden ergiebt die Anamnese: Keine Heredität. Im 15. Lebensjahre bemerkte Patient zuerst, dass ihm das rechte Knie rasch ermüde und steif wurde und darauf, dass er den rechten Fuss etwas nachschleppte. Diese Schwäche blieb bestehen in ziemlich gleicher Weise bis jetzt. Ende Januar 1888 wurde die Schwäche im rechten Kniegelenk rasch erheblich grösser und gleichzeitig jetzt Vertaubung im rechten Bein. Seit 14 Tagen auch Schwäche im linken Kniegelenk. Darauf Zittern in der rechten Hand, welches seit Februar 1888 stärker wurde. Seit einem Jahre auch Zittern im rechten Fuss und Kniegelenk. Zeitweises unwillkürliches Lachen, das er nicht unterdrücken konnte. In letzter Zeit auch zeitweise leichte Schwindelanfälle. Seit einem Jahre Sprache langsamer, seit 3 Jahren Urinbeschwerden, zuweilen muss Patient stark pressen, zuweilen kann er den Urin gar nicht entleeren. Obstipation. Lues in Abrede gestellt.

Status praesens (Dr. Oppenheim): Patient klagt über Schmerzen, die vom rechten Knie langsam und behrend bis zum rechten Fuss ziehen, ferner erwähnt er Zittern und Schmerzen in der rechten Brustgegend. Gesichtsausdruck etwas starr. Merkliche Verlangsamung der Sprache. Active Bewegung der linken oberen Extremität nach Kraft und Ausdehnung nicht beeinträchtigt, aber verlangsamt, besonders die Fingerbewegungen. — Passive Bewegungen der unteren Extremitäten in den Gelenken erheblich erschwert, starke Steigerung der Sehnenphänomene, Fuss und Patellarclonus. — Patient geht schwerfällig, mit den Fussspitzen am Boden klebend, muss sich auf einen Stock stützen und mit der anderen Hand am Bettrand anhalten, kommt sehr langsam vorwärts, der rechte Arm und der Kopf gerathen dabei in's Zittern. Patient klagt über Schwindel. — Active Bewegungen der unteren Extremitäten: Vom Patienten kann das rechte Bein bis zur vollen Höhe erhoben werden, schon beim zweiten Versuch konnte er nur bis zur halben Höhe und unter Schwankungen, die aber bei Augenschluss nicht zunehmen, also wohl nur auf Schwäche zu beziehen sind. Die Kraft bei der Erhebung ist sehr gering. Beugung im Knie erhalten, aber sehr schwach, etwas stärker die Streckung. Die Streckung im Fussgelenk wird unvollkommen und nur im Sinne des Muscul. tibialis antic. ausgeführt; auch tritt hier auffallend schnell Ermüdung ein. Streckung der Zehen erhalten. Die linke untere Extremität zeigt ein ähnliches Verhalten, die Sensibilität in ihr in geringem

Grade beeinträchtigt. An der Innenfläche des Oberschenkels wird heiss oft als kalt bezeichnet. Ebenso in der rechten unteren Extremität die Sensibilität etwas beeinträchtigt.

Fall XXV. Emma Fr., 17 Jahre alt, Schoeler'sche Poliklinik. Untersuchung vom 12. April 1886:

Rechtes Auge S. = $^1/_2$. Gesichtsfeld sonst frei, peripher nach oben deutliche Beschränkung für Farben.

Linkes Auge S. = 0. Gesichtsfeld frei.

Fig. 24.

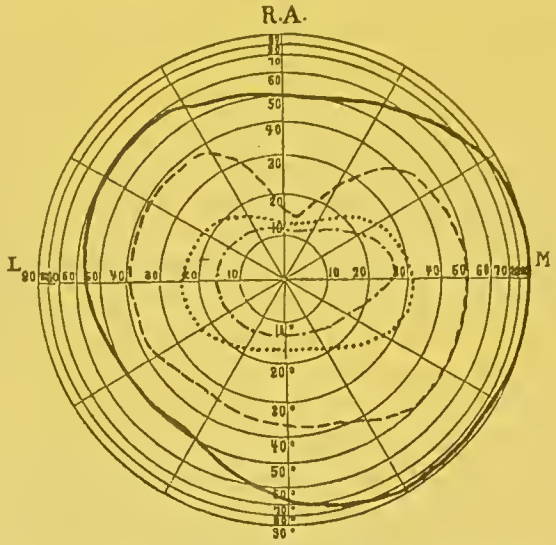

——— blau, ... roth, —.—.—. grün, ——— weiss.

Ophthalmoskopisch: Kein abnormer Befund. Seit 4 Tagen klagt Patientin über einen „leichten", aber deutlichen Nebel vor dem rechten Auge, der ziemlich plötzlich aufgetreten ist.

Pupillenreaction gut.

Augenbewegungen im Sinne beider Recti externi deutlich beeinträchtigt mit entsprechender gleichnamiger Diplopie, der Abstand der Doppelbilder wächst sowohl beim Blick nach rechts als nach links (doppelseitige leichte Abducensparese). In den seitlichen Endstellungen einzelne nystagmusartige Zuckungen.

Patient stellte sich zuerst am 1. Februar 1886 wegen einer leichten rechtsseitigen Abducensparese in der Poliklinik vor, zu der dann im Verlauf der Beobachtung auch noch eine leichte linksseitige Abducensparese hinzutrat. Während der Beobachtung nun am 8. April 1886 trat jene eben beschriebene rechtsseitige Sehstörung ohne ophthalmoskopischen Befund auf, die mit der Einschränkung für Farben nach oben einherging, während vordem das

Gesichtsfeld ganz normal war. Schon am 29. April 1888 wird eine Besserung der Sehstörung von der Patientin angegeben „etwas besser", „der Nebel geringer".

Am 13. Mai 1886. Patientin hat noch immer die Empfindung „eines Nebels" vor dem rechten Auge „hauptsächlich nach oben innen, weniger nach den übrigen Richtungen". „Etwas besser ist es wieder geworden, der Nebel wechselt noch bald stärker, bald geringer, manchmal stunden-, manchmal tageweise". — Am 16. Juni 1886 wird das Gesichtsfeld wieder völlig normal gefunden, „seit 8 Tagen ist der Nebel nach oben vor dem Auge ziemlich plötzlich wieder verschwunden". Im October 1886 hat Patientin dann auf dem rechten Auge noch einmal die Empfindung „eines rothen Scheines" vorübergehend, ohne dass eine Herabsetzung der Sehschärfe oder Gesichtsfeldanomalie nachweisbar gewesen wäre. Im Mai 1887 kann dann auch noch constatirt werden, dass das Doppelsehen völlig geschwunden ist, und dass auch das Allgemeinbefinden sich erheblich gebessert hat.

In Bezug auf das Allgemeinbefinden hatte Dr. Oppenheim die Güte die Untersuchungen zu controliren. Er stellte fest: In letzter Zeit zeitweise Ohnmachtsanfälle und Herzklopfen. Patientin giebt an dass die Sprache langsamer geworden. Die zeitweisen Anfälle von Bewusstlosigkeit nach der Schilderung mit Zuckungen. Zeitweises Auftreten von Zittern in den oberen Extremitäten. Kniephänomene gesteigert. Leichtes, aber deutliches Fusszittern. Beim Aufsetzen der Fussspitze zuweilen Zittern des Beines. Patientin hat zeitweise das Gefühl von Abgestorbensein in den Beinen. An der Aussenfläche der rechten Wade ist das Schmerzgefühl abgestumpft, es ist das auch der Ort der Parästhesie. Patientin ist in letzter Zeit sehr reizbar geworden, weint leicht. (Sclerosis multipl. incip.)

Fall XXVI. Telegraphenbeamter Heinrich L., 45 Jahre alt, Schoeler'sche Poliklinik. Untersuchung vom 11 November 1887:

Rechtes Auge S. = $^1/_3$, linkes Auge S. = $^1/_3$. Gesichtsfelder beiderseits für Weiss peripher frei, für Farben und namentlich für Roth und Grün erheblich eingeschränkt. Grün wird zeitweise überhaupt nicht erkannt.

(Fig. 25 a. und b. s. umseitig.)

Ophthalmoskopisch nichts Abnormes.

Pupillenreaction gut.

Die Augenbewegungen sind nach oben und unten im Wesentlichen frei, nach rechts und links jedoch erheblich beeinträchtigt, und zwar am meisten im Sinne beider Recti interni. In den seitlichen Endstellungen einzelne nystagmusartige Zuckungen. Die Möglichkeit der Convergenzbewegungen ganz aufgehoben, eine Thatsache, die sich aus der immerhin mässigen Beweglichkeitsbeschränkung der Recti interni allein nicht hinreichend erklärt. Es fehlt fast jede Fusionsbreite. So beträgt das Abductionsprisma für die Ferne nur ca. 1^0, für die Ferne besteht in der Mittellinie eine leichte dynamische Convergenz (2^0), für die Nähe dagegen in 30 Ctm. Entfernung eine dynamische Divergenz von 14^0. Ganz geringe Prismen in seitlicher Richtung sowohl mit

a. Fig. 25. b.

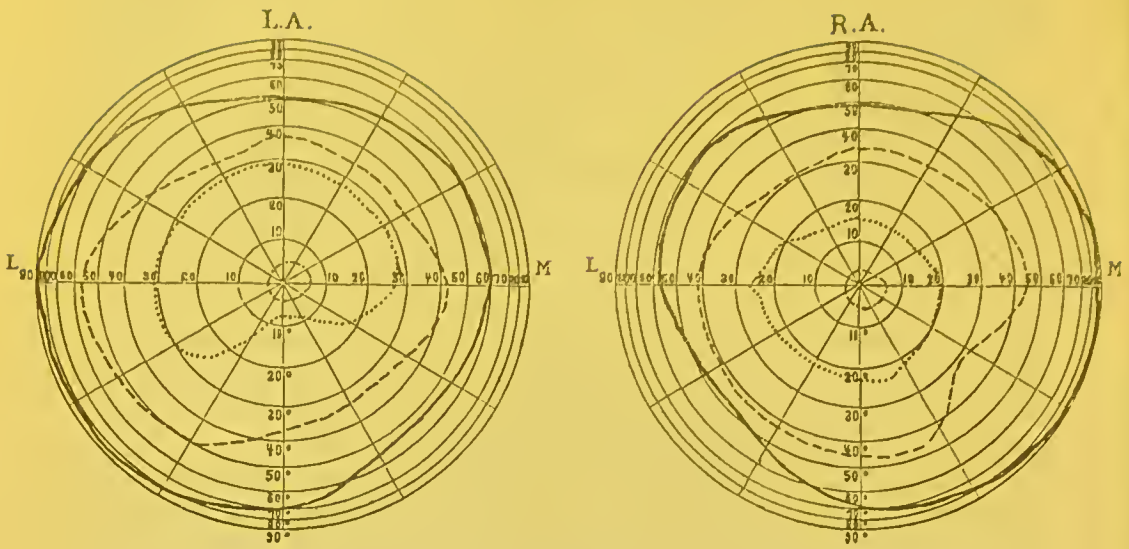

— — — blau, ... roth, —.—.—. grün, ——— weiss.

der Basis nach innen als nach aussen sind im Stande das binoculäre Einfachsehen ganz aufzuheben.

Patient hat bemerkt, dass in letzter Zeit seine Sehkraft etwas abgenommen haben auf beiden Augen. Das Sehen schwankt auch jetzt sehr „zuweilen erheblich besser, zuweilen dagegen wieder nebeliger". Am Morgen nach dem Schlaf ist das Sehen für die ersten Stunden besser, dann verschlechtert es sich wieder. Ebenso machen starke körperliche Anstrengungen das Sehen nebeliger, nach dem Ausruhen wird es so dann wieder besser". Auch am Gesichtsfeld und der Sehschärfe können im Laufe der Beobachtung solche Schwankungen constatirt werden. So erkannte Patient z. B. einige Male bei der Untersuchung Grün überhaupt nicht, während es zu anderen Zeiten wieder central (s. Gesichtsfeld) gesehen wurde, ebenso schwankte die Sehschärfe von $^1/_2$—$^1/_4$.

In Bezug auf das Allgemeinbefinden constatirte Dr. Oppenheim Folgendes:

Keine Klagen über Kopfschmerzen und Schwindel. Gedächtniss soll abgenommen haben. Ein eigentliches Zittern hat Patient bisher nicht wahrgenommen, jedoch soll die Schrift etwas unsicher geworden sein. Objectiv an der Schrift nichts nachweisbar. Es wird dem Patienten schwer den Urin zu halten, wenn der Drang kommt, muss er demselben auch gleich nachgeben. Sprache etwas verlangsamt und leicht näselnd und leichte Articulationsstörung bei schwierigen Worten. An den oberen Extremitäten kein Muskelschwund. in den ausgestreckten Händen ein leichter Tremor. In der linken oberen Extremität deutliche Schwäche mittleren Grades nachweisbar. Das Gefühl in

der linken Hand abgeschwächt. Kniephänomen durchaus pathologisch gesteigert. Patient kann sich aus der horizontalen Rückenlage ohne Aufstützen nicht aufrichten, beim Versuch heben sich die Beine hoch. Fusszittern links vorhanden, rechts nicht. Das linke Bein zeigt in allen Muskelgruppen ausgeprägte Schwäche, das rechte nicht. Im linken Bein eine Spur von Ataxie. Deutliches Schwanken bei Augenschluss, Patient tritt etwas stampfend auf, macht sehr ungleiche Schritte, kommt leicht in's Schwanken und ist nicht im Stande, plötzlich Halt zu machen.

Keine gröberen Sensibilitätsstörungen in den unteren und oberen Extremitäten. Zeitweises Zwangslachen, überhaupt grosse Labilität der Affecte („weint leicht, lacht leicht"). Leichter Grad von Demenz. Vorübergehend kam es vor, dass wenn Patient nach oben sah, ihn ein Schwindel befiel.

Der weitere Verlauf und die fernere Beobachtung bestätigen die Diagnose „multiple Sklerose".

Fall XXVII. Wilhelm M., 11 Jahre alt. Nervenstation der Charité. Die Geschichte dieses Kranken ist von Geh. Rath Westphal vor Kurzem publicirt (s. Charité-Annalen 1888, Bd. XIII. „Ueber multiple Sklerose bei zwei Knaben").

Rechtes Auge S. = $^1/_4$, linkes Auge S. = $^1/_5$, Beiderseits unregelmässig concentrische Einengung für Weiss und Farben.

Nur das linke Gesichtsfeld wurde wieder perimetrisch aufgenommen.

Fig. 26.

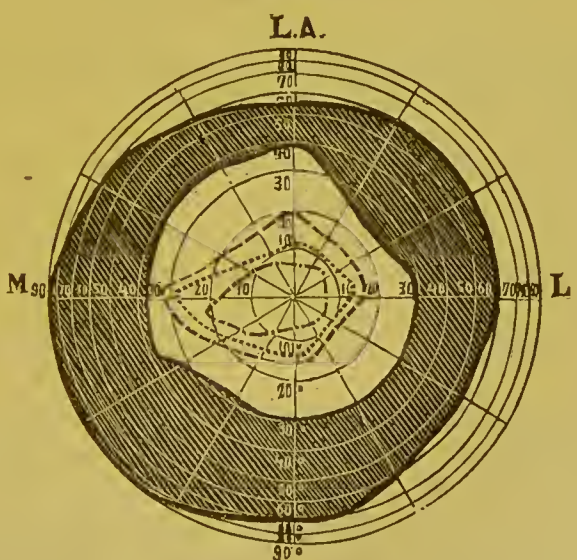

— — — blau, ... roth, —.—.—. grün, ——— weiss.

In Bezug auf die Verschlechterung des Sehens weiss die Mutter nur anzugeben, dass die Sehkraft im Laufe der Krankheit gelitten habe auf beiden Augen.

Ophthalmoskopisch: Beiderseits die temporalen Papillentheile deutlich etwas atrophisch abgeblasst, links mehr als rechts.

Pupillenreaction erhalten.

Augenbewegungen im Wesentlichen frei, beim Blick nach links deutliche nystagmusartige Zuckungen.

In Bezug auf das Allgemeinleiden Anamnese: Seit dem 8. Lebensjahr soll Patient häufig zu Boden fallen und konnte oft schwer aufstehen, so dass er mit den Händen nachhelfen musste. Erhebliche Verschlechterung des Ganges. Seit $^3/_4$ Jahren kann Patient nicht mehr allein gehen. Klagen über Steifheit im Hüftgelenk, Schmerzen im Kreuz. Vor 2 Jahren viel Schwindelgefühl, Abnahme des Gedächtnisses.

Status praesens: Die Füsse stehen in mässiger Spitzfussstellung. Die passiven Bewegungen in den unteren Extremitäten erschwert, abnorme Muskelwiderstände bei Ab- und Adduction im Hüftgelenk. Achillessehne etwas verkürzt. Kniephänomene gesteigert, ebenso das Achillessehnenphänomen. Motorische Schwäche der unteren Extremitäten, die Beine werden mit deutlicher Kraftabnahme nur bis zur halben Höhe gehoben. Es besteht Fusszittern. Gefühl für Berührung, Stich und Druck an den unteren Extremitäten erhalten. Patient kann sich nicht ohne Unterstützung der Hände von der horizontalen Rückenlage aufrichten. — In den oberen Extremitäten active und passive Bewegungen frei, ein leichter Grad von Schwäche scheint in der linken Hand zu bestehen. Kein Zittern in den oberen Extremitäten, die Schrift ausgesprochen zitterig. Patient benässt häufig das Bett.

3. Gruppe. Regelmässige concentrische functionelle Gesichtsfeldbeschränkung. (1 Fall.)

Fall XXVIII. Kranker L. Cl., 52 Jahre alt, Nervenstation der Charité. Die Geschichte dieses Falles ist von Thomsen und Oppenheim in ihrer Arbeit „Ueber Vorkommen und die Bedeutung der sensorischen Anästhesie bei Erkrankungen des Centralnervensystems“ (Dieses Archiv Bd. XV. H. 3) kurz angeführt.

Augenuntersuchungen wurden von mir bei diesem Kranken wiederholt ausgeführt.

Am 16. Juni 1883. Rechtes Auge S. = $^1/_2$, linkes Auge S. = $^1/_3$. Beiderseits Gesichtsfeld für Weiss und Farbon erheblich regelmässig concentrisch eingeengt.

Während der langen Beobachtung konnte wiederholt ein Schwanken der Sehschärfe und ebenso ein zeitweises Schwanken in der concentrischen Gesichtsfeldbeschränkung constatirt werden, ja bei einigen Untersuchungen fehlte diese concentrische Gesichtsfeldbeschränkung ganz.

Ophthalmoskopisch: Kein abnormer Befund. Pupillen sehr eng, Reaction auf Licht fehlt.

Die Augenbewegungen sind hochgradig beeinträchtigt, nach oben völlig aufgehoben, nach rechts und links sehr stark beeinträchtigt, relativ am besten

a. Fig. 27. b.

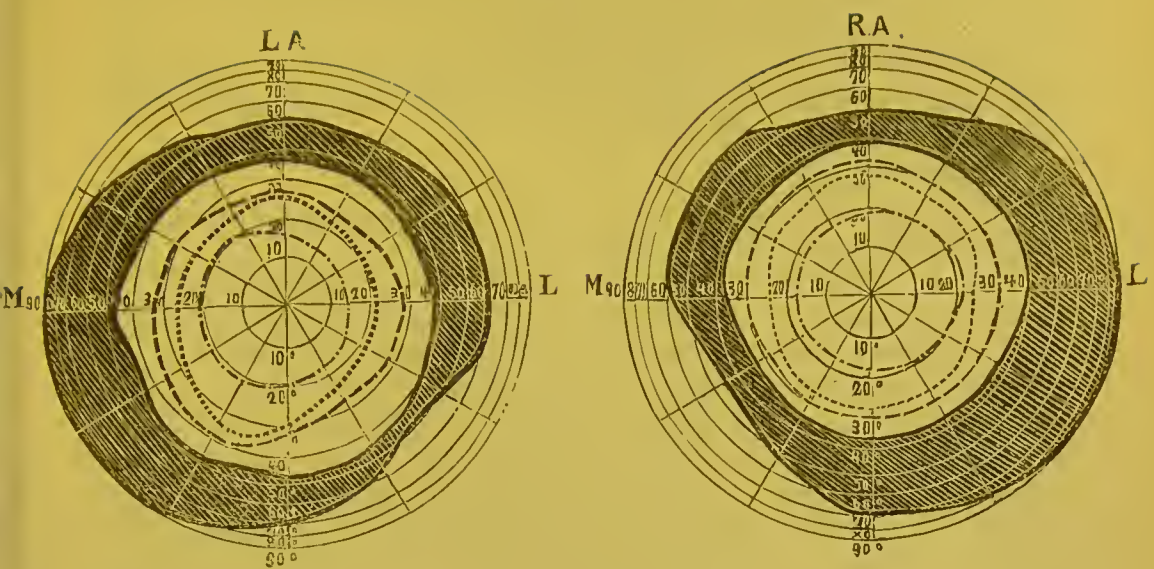

— — — blau, ... roth, —.—.—. grün.

noch nach unten erhalten. Es besteht also beiderseits eine Ophthalmoplegia externa. Accommodationsbeschränkung nicht nachweisbar.

Patient war im Ganzen von 1877 bis zu seinem Tode 1883 in der Charité. „Beginn der Erkrankung vor 6 Jahren mit Doppelsehen, Schwindelanfällen, heftigen Kopf- und Gesichtsschmerzen. Dazu gesellten sich Bewegungsstörungen und zwar zuerst in den Beinen: Gang schwerfällig, die Füsse kleben am Boden. Dementia. Die Sehnenphänomene sind an den unteren Extremitäten stark gesteigert, es besteht Fussclonus und Patellarclonus; Kopfzittern sowie geringes Zittern bei willkürlichen Bewegungen in den Armen; ferner psychische Anomalien, namentlich zeitweise Angstzustände".

Die Autopsie weist in diesem Falle eine ausgesprochene multiple cerebrospinale Herddegeneration nach mit ganz wesentlicher Betheiligung des Gehirns.

Die Sehnerven wurden mir gütigst zur Untersuchung überlassen, dieselben zeigten keine pathologischen Veränderungen, auch sonst konnte für die Erklärung der Amblyopie intracraniell keine ausreichende anatomische Erkrankung gerade in den Faserbahnen des Opticus nachgewiesen werden. Die Seh- und Gesichtsfeldstörung muss somit als eine functionelle aufgefasst werden.

Hieran schliesse ich noch kurz die Mittheilung eines weiteren Falles, welcher sich durch den Verlauf seiner Sehstörung auszeichnet, und in welchem, der Anamnese nach, vorübergehend auf dem rechten Auge centrales Skotom mit gleichzeitiger peripherer Beschränkung bestanden haben soll.

Fall XXIX. Franz B., 20 Jahre alt. Rechtes Auge S. gut. Linkes Auge S. stark herabgesetzt, hochgradige Myopie, alte Trübung der Cornea. Gesichtsfeld zur Zeit beiderseits im Wesentlichen frei.

Ophthalmoskopisch: Rechts nichts Abnormes, links auch kein sicher pathologischer Befund, die Papille in toto etwas blasser als normal (?). Hinteres Staphylom.

Pupillenreaction erhalten.

Die Augenbewegungen sonst frei, nur in den seitlichen Endstellungen deutliche nystagmusartige Zuckungen.

Am 31. October 1885 bemerkte Patient, dass er auf dem linken Auge fast nichts sehen konnte, und sich ganz mit dem Kopf herumdrehen musste, wenn er links gelegene Gegenstände erkennen wollte. Die Augenbewegungen waren dem Patienten zu dieser Zeit schmerzhaft. Nach 8 Tagen hatte sich das Sehen auf dem linken Auge so verschlechtert, dass er selbst Finger in geringer Entfernung nicht mehr erkennen konnte. Von einem Augenarzte wurde zu dieser Zeit „Neuritis retrobulbaris" diagnosticirt. Schon nach 14 Tagen hatte sich das Sehen auf dem linken Auge fast völlig restituirt. Einige Tage später, nachdem die Sehstörung auf dem linken Auge sich so in kurzer Zeit wieder zurück gebildet hatte, erkrankte plötzlich eines Morgens das rechte Auge. „Alles verschleiert". Die Verschlechterung des rechten Auges nahm schnell zu, so dass Patient schon nach wenigen Tagen auch Finger in 1′ nicht mehr erkennen konnte. Von augenärztlicher Seite wurde jetzt, nach Angabe des Patienten, die Diagnose auf hysterische Amaurose gestellt. Zu dieser Zeit soll das Gesichtsfeld sehr oft geprüft worden sein. Es soll auf dem rechten Auge ein centraler Gesichtsfelddefect, gleichzeitig aber auch eine periphere Beschränkung bestanden haben (Patient entwirft eine ungefähre Zeichnung nach der Erinnerung). Ferner soll zu jener Zeit das Verhalten des Gesichtsfeldes häufiger gewechselt haben. Roth und Grün wurde schwer erkannt, zuweilen gar nicht, Blau besser. Die Aussengrenze des Gesichtsfeldes war bald enger nach der einen Richtung, bald enger nach der anderen. Dieser Wechsel im Verhalten des Gesichtsfeldes hielt ca. 4 Wochen an, anfangs war es dem Patienten wie „ein grauer Nebel", später „wie eine graue Finsterniss" vor dem rechten Auge. In 4 Wochen wurde dann auch die Sehstörung des rechten Auges allmälig rückgängig.

Patient kam dann bald darauf in die Nervenpoliklinik der Charité, wo ich Gelegenheit hatte, ihn zu untersuchen, und wo Dr. Oppenheim auf Grundlage der objectiven Untersuchung der Allgemeinsymptome bestimmt multiple Sklerose diagnosticiren konnte.

B. Verhalten des Gesichtsfeldes.

Auf Grund der mitgetheilten 24 Fälle, mit genaueren Gesichtsfeldmessungen möchte ich folgende tabellarische Eintheilung aufstellen:

I. Centrales Skotom mit freier Gesichtsfeldperipherie	a) absolut 4 mal (3 mal doppelseitig, 1 mal einseitig). (Fall XI, VII, XV und X.) b) relativ 9 mal (4 mal einseitig, 5 mal doppelseitig). (Fall XX, XXI, IX, XII, XIII, XXIII, XVII, XIX und XVI.)
II. Centrales Skotom mit gleichzeitig peripherer Gesichtsfeldbeschränkung	2 mal (beide Male einseitig). (Fall XVIII und XXII.)
III. Periphere Gesichtfeldbeschränkung mehr unregelmässig, bei relativ intactem centralen Sehen	8 mal (3 mal einseitig, 5 mal doppelseitig. — (Fälle I, V, XXV, XXVI, VI, VIII, XIXX, XXIV.)
IV. Regelmässige functionelle concentrische Gesichtsfeldbeschränkung	1 mal. (Fall XXVIII.)

Bei unseren Fällen herrscht also entschieden unter den beobachteten Gesichtsfeldanomalien das centrale Skotom vor. In 15 von 24 Fällen wurde es gefunden und zwar hiervon 7 mal einseitig, 8 mal auf beiden Augen. Das Skotom war nur in einer kleinen Anzahl dieser Fälle absolut, so dass auch ein weisses Object im Bereich des Skotoms völlig verschwand (4 mal), in den meisten Fällen war es relativ, indem ein weisses Object im Skotom wohl noch gesehen, aber als undeutlicher angegeben wurde (11 mal).

Diese relative Functionsstörung im Bereich der centralen Skotome manifestirte sich in verschiedenem Grade in den einzelnen Fällen, entweder wurden alle Farben (Blau, Roth und Grün) nicht erkannt, oder nur Roth und Grün fehlten im Bereich des Skotoms, oder nur ein centrales Skotom für Roth, während Grün überhaupt nicht gesehen; oder es wurden die Farben noch, auch in kleineren Objecten wohl richtig erkannt im Bereich des Skotoms, aber doch als ausgesprochen „dunkler“ oder als „mit einem dunklen Nebel gedeckt“ angegeben. Diese letztere Störung des Farbensinnes ist die geringfügigste und kann bei weniger aufmerksamer Untersuchung leicht übersehen werden. So ist es auch zu erklären, glaube ich, wenn von einzelnen Autoren, das Fehlen jeder Gesichtsfeldanomalie für Weiss und Farben bei ausgesprochener Herabsetzung der Sehschärfe als relativ häufig vorkommend angenommen wird.

Ich habe unter 100 Fällen nur zwei angetroffen, wo der ophthalmoskopische Befund pathologisch und die Sehschärfe ausgesprochen

herabgesetzt war, ohne dass auch bei genauester Prüfung eine Gesichtsfeldstörung für Farben aufzufinden gewesen wäre. Es kommt demnach auf Grundlage unserer Untersuchungsreihe gelegentlich wohl einmal eine deutliche Beeinträchtigung der Sehschärfe bei normalem Gesichtsfeld vor, ist aber selten, wenn man sehr genau untersucht und unter Umständen eine einfache Undeutlichkeit der Farben, indem diese wohl noch in ihrem Ton richtig erkannt werden, aber doch „dunkler" oder „wie mit einem dunklen oder grauen Nebel" gedeckt erscheinen, als Gesichtsfeldstörung mitrechnet. Das relativ häufige Vorkommen aber eines Missverhältnisses zwischen Herabsetzung der Sehschärfe und der Intensität der nachweisbaren Gesichtsfeldstörung fiel uns recht oft auf. Die Gesichtsfeldanomalien waren oft nur geringfügig und schwer nachweisbar, während die Sehschärfe deutlich beeinträchtigt war und die subjectiven Beschwerden des Patienten sehr ausgesprochen sein konnten. Namentlich wird eine so relativ geringe Beeinträchtigung des Farben- und des Raumsinnes schwer nachweisbar, wenn sie excentrisch liegt, wo schon an und für sich eine grosse Undeutlichkeit des Sehens besteht. Ich glaube auch, es steht mit unseren sonstigen Erfahrungen über multiple Sklerose und namentlich mit den anatomischen Untersuchungsresultaten in Einklang, wenn die Functionsstörung in den afficirten centralen Gesichtsfeldpartien nur in der Minorität der Fälle eine vollkommene und absolute ist.

Dass es noch viel weniger gerechtfertigt ist, aus dem ophthalmoskopischen Befunde bei der multiplen Sklerose einen directen Rückschluss auf die Lage der erkrankten Gesichtsfeldpartien zu machen, wurde schon früher im ophthalmoskopischen Theil der Arbeit ausgeführt und ebendaselbst diese Thatsache aus dem Resultate der anatomischen und ophthalmoskopischen Untersuchung erklärt.

In zwei Fällen von centralem Skotom complicirte sich diese Gesichtsfeldanomalie mit einer gleichzeitigen peripheren Beschränkung. Eine Thatsache, die sonst auf dem Gebiete der retrobulbären Neuritis selten in der Weise beobachtet wird. Es kommt ja auch dort häufiger zum schliesslichen Verlust des peripheren Sehens, aber dann gewöhnlich in der Weise, dass die Sehstörung vom Centrum vorschreitend allmälig auch die periphersten Gesichtsfeldpartien zerstört und nur selten in der Weise, dass mit dem centralen Skotom gleichzeitig eine periphere Beschränkung eintritt, so dass dazwischen eine intermediäre Gesichtsfeldpartie intact bleibt.

In einem unserer Fälle trat eine völlige Rückbildung des centralen Skotom ein, während sich später eine periphere Gesichtsfeld-

beschränkung nach innen bildete und auch stationär blieb (s. Fall XI) Es vollzog sich also ein vollständiger Wechsel im Verhalten des Gesichtsfelddefectes während des Verlaufes der Sehstörung.

Bei der dritten Gruppe der Gesichtsfeldanomalien, der mehr unregelmässigen peripheren Beschränkung handelte es sich ebenfalls in der Hälfte der Fälle (4mal) lediglich um einen Defect für Farben in den betreffenden Partien, die Functionsstörung war also auch hier wieder nur eine relativ unvollkommene; in den anderen vier Fällen bestand die Gesichtsfeldbeschränkung auch für Weiss, war also eine absolute. In zwei von diesen Fällen bestand ein solcher ausgesprochener peripherer Gesichtsfelddefect für Farben nur kurze Zeit und restituirte sich dann vollständig (s. Fall VIII. und XXV.). Ja, in unserem Falle VIII. trat sogar, nachdem der Farbendefect im Gesichtsfeld des linken Auges sich zurückgebildet hatte, eine centrale Gesichtsfeldstörung auf beiden Augen auf. Es bildeten sich kleine relative, um den Fixirpunct herum gelegene Ringskotome, eine auf dem Gebiete der Opticusstammerkrankungen jedenfalls höchst seltene Gesichtsfeldanomalie, es war dies auch der einzigste Fall unserer Untersuchungsreihe bei multipler Sklerose, wo dieselbe beobachtet wurde.

Eine regelmässig concentrische, nur functionelle Gesichtsfeldbeschränkung für Weiss und Farben, analog wie z. B. bei der hysterischen Amblyopie fand sich bei unseren 100 Fällen nur einmal. Die anatomischen Veränderungen dieses Falles konnten durch die Autopsie controlirt werden, es wurde keine hinreichend palpable anatomische Grundlage im Bereich der Sehnervenfaserzüge gefunden, um eine derartige Amblyopie zu erklären. In diesem Falle handelte es sich also offenbar um eine derartige, rein functionelle Amblyopie ohne nachweisbare anatomische Veränderungen, wie wir sie namentlich auf dem Gebiete der Hysterie und auch bei anderen psychischen Anomalien gelegentlich beobachten. Auch unser Patient bot, abgesehen von den Symptomen der multiplen Sklerose, ausgesprochene psychische Anomalien (Angstzustände u. s. w.). Wir sehen also, dass wie sich Hysterie mit multipler Sklerose bei einem Patienten compliciren kann, so auch die functionelle concentrische Gesichtsfeldbeschränkung der Hysterie gelegentlich bei Kranken mit multipler Herdsklerose vorkommt, ohne dass wir dieselbe auf anatomische Veränderungen im Bereich der Sehnervenfaserzüge zurückführen dürfen.

Auf diese Thatsachen haben übrigens schon Thomsen und Oppenheim in ihrer früher citirten Arbeit hingewiesen und bei der Gelegenheit unseren eben erwähnten Fall citirt. Ebenso sowie es unter Umständen schwer sein kann, zwischen Hysterie und multipler

Sklerose in dem einzelnen Fall sicher zu unterscheiden, so kann gelegentlich auch die Feststellung einer solchen Sehstörung als eine rein functionelle bei der multiplen Sklerose während des Lebens Schwierigkeit bieten, zumal ja, wie wir gesehen haben, die Gesichtsfeldstörung bei der multiplen Sklerose, die auf anatomische Opticusveränderungen beruht, zuweilen auch ohne ophthalmoskopischen Befund unter der Form der peripheren Beschränkung auftritt und sich relativ rasch zurückbilden, sowie in ihrer Intensität schwanken kann. In unserem Falle allerdigs machte das sehr wechselnde Verhalten der Gesichtsfeldbeschränkung, die zu Zeiten wieder ganz verschwunden war, das Ergriffensein beider Augen, die regelmässige concentrische Form der Beschränkung und die Complication mit psychischen Anomalien (Angstzuständen u. s. w.) die Diagnose der rein functionellen Amblyopie schon bei Lebzeiten im hohen Grade wahrscheinlich. Wir sehen aber jedenfalls aus unseren Beobachtungsresultaten, wie selten die Form der Sehstörung im Ganzen bei der multiplen Sklerose ist.

C. Beginn und Verlauf der Sehstörung.

Ueber den Beginn der Sehstörung und die Art und Weise ihres Auftretens konnte ich in 22 Fällen genaue Auskunft erhalten. Gerade in der Hälfte dieser Fälle (11 mal) hatte die Sehstörung sich rapide entwickelt und von den meisten dieser Kranken wurde der Beginn als ein plötzlicher bezeichnet und erreichte die Sehstörung zum Theil einen hohen Grad, wenn sie sich auch gewöhnlich bald wieder etwas besserte. Bei diesen Kranken trat die Amblyopie 6 mal doppelseitig, 5 mal aber nur einseitig auf.

In den übrigen 11 Fällen war die Entwickelung der Sehstörung eine mehr langsame und allmälige (7 mal doppelseitig, 4 mal einseitig).

In 3 von diesen 22 Fällen führte die Erkrankung zur vorübergehenden Erblindung und 2 mal trat noch eine fast völlige vorübergehende Erblindung ein (Fall VI, X., XIV. XX., XXIII.). In diesen Fällen hatte gewöhnlich die Sehstörung plötzlich eingesetzt und sehr schnell zugenommen, nur einmal hatte sich allmälig im Verlauf von 4 Wochen eine Erblindung auf einem Auge ausgebildet, die später sich zum Theil wieder restituirte. Die völlige oder fast völlige vorübergehende Erblindung erfolgte gewöhnlich nur auf einem Auge, nur 1 mal waren beide Augen befallen. Bei zwei dieser Kranken (Fall X. und XIV.) trat die Sehstörung unter dem Bilde der Neuritis optica ein, und hatte der erstere Kranke auf dem afficirten Auge schon vor 15 Jahren in ähnlicher Weise eine vorübergehende Amaurose

gehabt. Es ist dieses der einzigste Fall, bei dem es im Verlauf der Erkrankung zu einem eigentlichen Recidiv der Sehstörung auf demselben Auge kam, während Schwanken in dem Grade der Sehstörung oder das Ergriffenwerden eines Auges nach dem anderen nach Ablauf einer gewissen Zwischenzeit relativ häufiger beobachtet wurde. Zu einer dauernden Erblindung auf beiden Augen kam es nur ein einziges Mal, wie schon früher hervorgehoben.

Eine Besserung der Sehstörung im Verlauf der Erkrankung wurde recht häufig beobachtet in ungefähr der Hälfte der Fälle (12mal) und 2mal trat eine vollständige Restitutio ad integrum ein während der Beobachtung. Bei der einen Kranken (Fall XXV.) zeigte sich nicht einmal ein pathologischer, ophthalmoskopischer Befund. Diese Fälle zeigen jedenfalls wie spurlos gelegentlich eine Sehstörung wieder vorübergehen kann, so dass man später nicht im Stande ist, noch irgend etwas Krankhaftes im Bereich des Sehnerven nachzuweisen, während die Autopsie meines Erachtens doch sicher pathologisch-anatomische Veränderungen auch in diesen Fällen ergeben würde.

In der Mehrzahl der Fälle schildern die Patienten subjectiv ihre Sehstörungen als „einen Nebel“, bald als „grauen“, bald auch als „schwärzlichen“ Nebel (12mal von 21 Fällen, wo genaue Angaben über die subjectiven Erscheinungen der Sehstörungen gemacht wurden). Dieser Nebel trat, wie die objectiv nachweisbare Störung in der Sehschärfe und im Gesichtsfelde in einem Theil der Fälle plötzlich ein („plötzlich Alles nebelig“, „plötzlich Alles verschleiert“, „plötzliche Verfinsterung“, „plötzlicher richtiger dicker Nebel“ u. s. w.). In anderen Fällen entwickelte sich ein solcher „Nebel“ ganz allmälig. Einige Kranke gaben nur an, dass das Sehen einfach „schlechter“, „undeutlicher“, „trüber“ geworden, sie hatten nicht die Empfindung eines eigentlichen grauen oder schwärzlichen Nebels. In einzelnen Fällen wurde nur über zeitweise und bald vorübergehende Verdunkelungen geklagt, die in einem Falle sich Monate lang, oft mehrmals täglich wiederholten, ohne dass das Sehen deshalb eine erhebliche Beeinträchtigung erlitt. Ueber ausgesprochene subjective Lichterscheinungen „Flimmern“, „blitzartige Erscheinungen“ wurden nur in ganz vereinzelten Fällen Angaben gemacht.

Was nun den Zeitpunkt des Auftretens der Sehstörungen im Verhältniss zu den Allgemeinerscheinungen anbetrifft, so konnte in vier Fällen unserer Untersuchungsreihe (Fall XVI., XIX., XXI., XXIII.) constatirt werden, dass die Amblyopie als erstes Symptom der multiplen Sklerose in die Erscheinung trat, während andere Zeichen von

Herden, im Bereich des Gehirns und des Rückenmarks sich erst später nachweisen liessen. Bei zwei von diesen Kranken lag ein Zwischenraum von 2—3 Jahren zwischen dem Auftreten der Sehstörung und dem der ersten Allgemeinerscheinungen. Bei den anderen Beiden betrug dieser Zwischenraum nur einige Monate. Die Fälle erscheinen mir von ganz beonderem Interesse, da sie uns zeigen, wie eine Sehstörung zunächst als ganz uncomplicirt in die Erscheinung treten kann, und sich erst später als zu einer multiplen Sklerose des Gehirns und Rückenmarks gehörig herausstellt, analog wie ja bekanntlich die progressive Sehnervenatrophie bei Tabes auch den Allgemeinerscheinungen zuweilen Jahre lang vorausgeht. Bei unseren vier Fällen wurde in dreien die Sehstörung unter dem klinischen Bilde der retrobulbären Neuritis beobachtet und als solche von ophthalmologischer Seite diagnosticirt. Wir sehen demnach, dass dies Auftreten der Sehstörung als erste Erscheinung einer multiplen Sklerose des Gehirns und des Rückenmarks relativ selten zu sein scheint und am häufigsten, wo es vorkommt unter dem klinischen Bilde der retrobulbären Neuritis sich darstellt. In 5 anderen Fällen (No. VI., VIII., XIV., XXV., XXVI.) trat die Sehstörung auch noch relativ sehr früh in den ersten Stadien der multiplen Sklerose ein, jedoch waren zur Zeit ihres Auftretens doch schon deutliche Symptome von Seiten des Gehirns und des Rückenmarks vorhanden. Bei den übrigen 15 Kranken zeigten sich die pathologischen Erscheinungen im Bereich des Nervus opticus erst nach längerem Bestehen der Allgemeinerkrankung, so dass letzteres Vorkommniss als das häufigere anzusehen ist.

Bemerkenswerth erschien mir sodann noch eine Thatsache, die ich bei zwei Kranken (Fall VIII. und XXII.) constatiren konnte, nämlich strenge Coincidenz in dem Auftreten resp. einer Besserung der Sehstörung mit dem Auftreten resp. Besserung der Allgemeinerscheinungen, obwohl doch die betreffenden Symptome durch ganz verschieden localisirte Herde bedingt sein mussten. So bekam unser Kranker (Fall XXII.) plötzlich eine Parese seiner rechten Körperhälfte „in demselben Moment“, wo eine Amblyopie auf dem linken Auge unter dem Bilde des centralen Skotoms und einer leichten peripheren Beschränkung nach unten eintrat bei negativem ophthalmoskopischen Befund. Der Sitz der Opticusveränderungen konnte somit nur in dem Sehnervenstamm vor dem Chiasma gelegen sein, während doch die Veränderungen, welche die rechtsseitige Parese bedingten, offenbar ganz anders localisirt werden mussten, und trotzdem das Auftreten beider Störungen, wie mit einem Schlag, gemeinsam. Uebrigens hatte

der Patient zuvor schon einmal eine solche rechtsseitige Parese plötzlich bekommen, damals aber gleichzeitig in analoger Weise mit einer rechtsseitigen Amblyopie, beide Erscheinungen waren damals auch gleichmässig wieder rückgängig geworden.

Ebenso besserte sich die Sehstörung in dem zweiten Falle (VIII.), welche mit centralen Skotomen einherging und offenbar durch Veränderungen in den peripheren Theilen der Optici bedingt war, ganz in demselben Masse, wie sich die übrigen Symptome, namentlich im Bereiche der unteren Extremitäten besserten, was der Patientin selbst sehr auffiel.

In letzter Linie habe ich noch einer Erscheinung Erwähnung zu thun, die ich in vier Fällen (XVII., XVIII., XXVI. und einer Patientin D.) beobachten konnte, wo körperliche Anstrengung mit Ermüdung eine ausgesprochene Verschlechterung des Sehens hervorbrachte. „Es wird bedeutend nebeliger nach ausgesprochenen körperlichen Anstrengungen, diese Verschlechterung hält dann ca. eine Stunde an". — „Es wurde schlechter mit dem Sehen, wenn ich zum Beispiel 50 Schritte gemacht habe, und dann wieder besser, wenn ich geruht habe. Am Morgen ist das Sehen relativ am besten. Wenn ich die Füsse schwächer fühle, sind auch die Augen schlechter. Wenn ich von der Arbeit zum Mittag ging, waren die Augen schlecht, so dass ich die Uhr nicht erkennen konnte, wenn ich während der Mittagszeit geruht hatte, konnte ich die Uhr wieder sehen". — „Am Morgen nach dem Schlaf ist mein Sehen etwas besser (in den ersten Morgenstunden). Starke Anstrengungen machen es nebeliger, wenn ich ausruhe, ist es wieder besser". — „Am Morgen zuerst ist das Sehen besser, später fühle ich mich überhaupt schlechter und dann wird das Sehen nebeliger". — Das waren so die verschiedenen subjectiven Angaben dieser Patienten. Bei dem ersten dieser beiden Kranken konnte ich einen solchen verschlechternden Einfluss körperlicher Anstrengungen auf das Sehen direct durch das Experiment nachweisen. Liess ich z. B. den Patienten G. (XVII.) längere Zeit im Zimmer auf- und abgehen, was ihn wegen seiner spastisch paretischen Erscheinungen in den unteren Extremitäten stark ermüdete, so wurde sowohl die Sehschärfe eine geringere als auch die Gesichtsfeldanomalien zunahmen, wie oben in der Krankengeschichte ausführlich erwähnt ist. Schon nachdem Patient drei Minuten nach der Anstrengung geruht hatte, begann der Nebel wieder etwas geringer zu werden. Ebenso konnte in einem zweiten Falle O. (XVIII.) durch längeres forcirtes Auf- und Abgehen direct bewirkt werden, dass das Sehen „nebeliger" wurde, und dass das Terrain der relativen, cen-

tralen Undeutlichkeitsskotome an Grösse etwas zunahm, während die peripheren Gesichtsfeldgrenzen dieselben blieben. Diese Vorkommnisse erscheinen mir interessant, sie zeigen uns von Neuem, wie doch die offenbar so verschieden localisirten Krankheitsherde und die von ihnen abhängigen Symptome unter Umständen von auffallend gleichmässigen Einflüssen beherrscht werden und in einem gewissen gemeinsamen Zusammenhange mit einander stehen. Dass bei der multiplen Sklerose im Bereich eines erkrankten Bezirkes, z. B. den unteren Extremitäten bei wiederholten Anstrengungen eine sehr schnelle Ermüdung und Abnahme der activen Kraft eintritt, ist ja oft beobachtet worden und Oppenheim hat in seiner jüngsten Arbeit auch noch wieder besonders darauf hingewiesen. Weniger bekannt aber dürfte es vielleicht bisher gewesen sein, wie forcirte Anstrengung einzelner erkrankter Körperorgane bei der multiplen Sklerose in der Weise einen directen verschlechternden Einfluss auf Augensymptome, welche durch entfernt davon gelegenen ganz andere anatomische Herde bedingt sind, ausüben können.

D. Vergleichung der Amblyopie bei multipler Sklerose mit derjenigen bei anderen Erkrankungen des Sehnervenstammes.

Eine Betrachtung der Sehstörungen bei multipler Sklerose, wie wir sie im Vorstehenden angestellt haben, glaube ich, lehrt uns, dass dieselben unter einem sehr mannigfaltigen und oft besonderem Bilde in die Erscheinung treten können, eigentlich ganz, wie man es bei dem sonstigen sehr wechselnden und eigenartigen Symptomencomplex der multiplen Herdsklerose von vornherein erwarten muss. Am meisten nähert sich die Amblyopie der multiplen Sklerose in ihrer Erscheinung aber entschieden den Sehstörungen, wie wir sie auf dem Gebiete der retrobulbären Neuritis kennen.

Das Verhalten das Gesichtsfeldes, das Vorherrschen des centralen Skotoms (15mal von 24 Fällen) gewöhnlich mit freier Gesichtsfeldperipherie bietet eine grosse Analogie mit den Gesichtsfeldanomalien der Neuritis retrobulbaris, wo ja das Auftreten eines centralen Skotoms das bei Weitem häufigste Vorkommniss bildet. Ich fand in meiner früheren Arbeit (v. Graefe's Archiv XXXIII. Abth. I.), dass bei der eigentlichen, nicht durch Intoxication bedingten retrobulbären Neuritis auf 66 Fälle nur 4mal Gesichtsbeschränkungen sich fanden, die sich hauptsächlich nach einer Richtung in die Peripherie erstreckten, also nicht in centralen Skotomen bestanden oder aus solchen hervorgegangen waren. So häufig also wie bei der eigentlichen retrobulbären

Neuritis ist bei der Amblyopie der multiplen Sklerose das centrale Skotom nicht, kommt aber doch in der Mehrzahl unserer Fälle vor. Ferner waren auf dem Gebiete der nicht durch Intoxication bedingten retrobulbären Neuritis die centralen Skotome in der Mehrzahl der Fälle absolut und oft von erheblicher Ausdehnung, bei der Amblyopie der multiplen Sklerose war das centrale Skotom von 15 Fällen nur 4mal absolut, also bedeutend weniger oft. In dieser Hinsicht, durch die häufig nur unvollständige und relative Functionsstörung im Bereich der Skotome, nähert sich die Sehstörung der multiplen Sklerose wieder mehr derjenigen Form der retrobulbären Neuritis, die wir für gewöhnlich unter dem Namen der Intoxicationsamblyopie, besonders der Tabak- und Alkoholamblyopie zusammenfassen. Hier konnte ich nur in ca. 10 pCt. der Fälle nachweisen, dass die Functionsstörung im Bereich des centralen Skotoms eine absolute wurde und dann gewöhnlich auch nur in einem sehr geringen Umfange. Es gilt also für beide Formen der Sehstörung, der Intoxicationsamblyopie sowohl als auch der Amblyopie der multiplen Sklerose gemeinsam, dass die Gesichtsfeldstörung gewöhnlich nur eine relative und unvolkommene im Bereich der centralen Skotome.

In der Hälfte unserer 24 Fälle von Gesichtsfeldanomalien bei multipler Sklerose war die Sehstörung nur einseitig. Bei der Tabak- und Alkoholamblyopie wurde ein solches Verhalten fast nie beobachtet (1mal auf 138 Fälle). Bei der eigentlichen retrobulbären Neuritis war die Sehstörung von 66 Fällen 27mal einseitig, also doch noch erheblich seltener als bei der multiplen Sklerose.

Der Beginn und der Verlauf der Sehstörungen bei multipler Sklerose bietet ebenfalls vielfach Analogien zu dem Symptomencomplex der retrobulbären Neuritis. In ungefähr der Hälfte unserer Fälle, wo genauere Angaben über den Beginn der Sehstörungen gemacht wurden, war derselbe ein schneller, ja oft ein plötzlicher. Auf dem Gebiete der retrobulbären Neuritis, namentlich der nicht durch Intoxication bedingten können wir Analoges beobachten, während mit der einfachen Atrophie des Sehnerven auf nicht entzündlicher Basis eine solche rapide auftretende und oft relativ hochgradige Sehstörung nicht vereinbar ist. Ebenso ist das häufige Eintreten einer Besserung eine eigentlich nur mit den entzündlichen Erkrankungen des Opticusstammes vereinbare Thatsache, in derselben Weise das fast völlige Fehlen der totalen Erblindung bei der multiplen Sklerose.

In ophthalmoskopischer Hinsicht haben wir gesehen, dass, wie auf dem Gebiete der retrobulbären Neuritis, auch bei der multiplen Sklerose die partielle atrophische Abblassung der temporalen Papillen-

theile häufig vorkommt und ebenso die unvollkommene atrophische Verfärbung der ganzen Papille, indem die inneren Papillentheile nur noch eine Spur von röthlichem Reflex zeigen. Ferner kann der ophthalmoskopische Befund bei den Sehstörungen der multiplen Sklerose ganz negativ sein, ebenso wie bei retrobulbären entzündlichen Opticus-Affectionen gelegentlich. Festzuhalten bleibt allerdings immer bei der multiplen Herdsklerose, dass es bei ihr viel weniger statthaft ist, aus einer partiellen atrophischen Verfärbung der temporalen Papillentheile einen Rückschluss auf die vorhandene Gesichtsfeldstörung zu machen, während wir auf dem Gebiete der retrobulbären Neuritis mit Sehstörung und deutlicher atrophischer Abblassung der temporalen Papillentheile mit ziemlicher Sicherheit auf das Vorhandensein eines centralen Skotoms rechnen können, d. h. also auch die papillomaculären Sehnervenfasern wirklich in ihrer Function gestört finden, die wir opthhalmoskopisch-atrophisch verfärbt sehen. Dieses häufig bestehende auffällige Missverhältniss zwischen ophthalmoskopischen Veränderungen und bestehender Seh- und Gesichtsfeldstörung ist etwas Eigenartiges für die multiple Sklerose der eigentlichen retrobulbären Neuritis gegenüber und ist auch ganz verständlich, glaube ich, wenn wir bedenken, dass es sich bei der retrobulbären Neuritis gewöhnlich um die Erkrankung bestimmter Nervenfaserzüge, der papillomaculären, im Verlauf des Sehnervenstammes handelt, während bei der multiplen Sklerose die retrobulbären Opticusveränderungen gewöhnlich ganz unregelmässig vertheilt sind und zerstreut über den ganzen Opticus liegen können, indessen der ophthalmoskopische Befund der partiellen temporalen oder der unvollkommenen atrophischen Verfärbung der ganzen Papillen vielleicht nur durch relativ geringfügige Veränderungen dicht hinter der Lamina cribrosa bedingt wird, die keine Sehstörung machen. Die absteigende Degeneration und damit das Eintreten ophthalmoskopischer Veränderungen auch bei weiter zurückliegenden Krankheitsherden im Opticusstamm ist auf dem Gebiete der retrobulbären Neuritis eine fast regelmässige Erscheinung, falls nicht etwa die Veränderungen sehr wenig intensive und rasch vorübergehende waren. Bei der multiplen Sklerose ist absteigende Degeneration von weiter rückwärts, nicht unmittelbar hinter der Lamina cribrosa gelegenen Opticusherden eine geradezu seltene Erscheinung.

Wie sich in anatomischer Hinsicht die Opticusveränderungen bei der multiplen Sklerose ebenfalls am meisten denjenigen bei retrobulbärer Neuritis anschliessen, ist in dem ersten Theil der Arbeit auseinandergesetzt worden.

Somit zeigt sich, dass die Analogien zwischen den Sehstörungen der multiplen Sklerose und der retrobulbären Neuritis sehr weitgehende sind, sich aber doch nicht immer decken. Jedenfalls steht fest, dass die Sehstörung in einer Anzahl von Fällen multipler Sklerose von ophthalmologischer Seite als Neuritis retrobulbaris direct diagnosticirt werden muss, da ihre Symptome ganz mit denen der letzteren Erkrankung zusammenfallen. Wir haben in unserer Untersuchungsreihe verschiedene Fälle aufgeführt, wo von gewiegter ophthalmologischer Seite eine uncomplicirte retrobulbäre Neuritis diagnosticirt wurde, während es sich um eine Amblyopie in Zusammenhang mit multipler Sklerose handelte. Einer unserer Fälle verlief eigentlich ganz unter dem Bilde der Intoxicationsamblyopie (doppelseitige centrale Farbenskotome, allmälige und gleichmässige Entwickelung der Sehstörung, freie Gesichtsfeldperipherie, Abblassung der temporalen Papillentheile, Besserung u. s. w.), während einige Monate später die ersten Symptome der multiplen Herdsklerose auftraten und die Amblyopie offenbar damit in Zusammenhang stand. Im Ganzen aber scheint eine solche völlige Uebereinstimmung der Sehstörung mit dem Bilde der Intoxicationsamblyopie sehr selten zu sein.

Was das Häufigkeitsverhältniss der multiplen Sklerose als ätiologisches Moment auf dem Gebiete der retrobulbären Neuritis anlangt, so habe ich früher (l. c.) feststellen können, dass im Ganzen bei 204 Fällen retrobulbär neuritischer Sehnervenaffectionen (incl. Intoxicationsamblyopie) 5mal (also in ca. 2,5 pCt.) multiple Sklerose die Ursache der Sehstörung war. Schalte ich die Intoxicationsamblyopien von dieser Statistik aus und beschränke mich auf die Fälle der eigentlichen, nicht durch Intoxication bedingten retrobulbären Neuritis, so kommen auf 66 Fälle 5 von multipler Sklerose (also ca. 7,5 pCt.).

Offenbar viel weniger Berührungspunkte als mit den Sehstörungen der retrobulbären Neuritis hat die Amblyopie der multiplen Sklerose mit denen der tabischen Sehnervenatrophie. Zunächst ist, was das Verhalten des Gesichtsfeldes anlangt bei der spinalen Sehnervenatrophie, das Auftreten eines centralen Skotoms mit relativ freier Gesichtsfeldperipherie im Beginn der Erkrankung ein sehr seltenes Vorkommniss, ich habe bei 100 Kranken mit spinaler Sehnervenatrophie keinen sicheren derartigen Fall gesehen, bei der multiplen Sklerose war das centrale Skotom eine relativ häufige Gesichtsfeldanomalie, wie früher gezeigt. Auf der anderen Seite können die Gesichtsfeldanomalien bei multipler Sklerose, da, wo es sich um periphere Beschränkung handelt, ein ähnliches Verhalten, wie die bei der tabischen

Sehnervenatrophie bieten. Ich halte es auch nicht für richtig, wenn behauptet wird, dass eine stärkere regelmässige concentrische Gesichtsfeldbeschränkung wohl gelegentlich einmal bei multipler Sklerose vorkommen könne, bei der spinalen Sehnervenatrophie jedoch nicht gefunden werde. Auch bei letzterer Erkrankung erfolgt der Gesichtsfeldverfall zuweilen unter stetig zunehmender concentrischer Einengung, so dass zuletzt nur noch ein sehr kleines centrales Gesichtsfeld mit relativ gutem Farbensinn und ziemlich guter Sehschärfe erhalten ist, bis zuletzt völlige Amaurose eintritt. Solche minimale centrale Gesichtsfelder mit relativ guter Farbenperception und Sehschärfe auf die Gebiete der spinalen Sehnervenatrophie sind in der Literatur von jeher beschrieben worden, schon Graefe (Archiv für Ophthalmologie XV. Abth. 3) erwähnt sie und von Schweigger (Archiv für Ophthalmologie XXII. Abth. 3), Treitel (v. Graefe's Archiv für Ophthalmologie XXV. 2 „Ueber den Werth der Gesichtsfeldmessung mit Pigmenten für die Auffassung der Krankheiten des nervösen Apparates"), Poetschke („Beiträge zur Diagnostik der Amblyopien durch die Gesichtsfeldmessung". Inaug.-Dissert. 1878, Berlin) u. A. sind ferner einschlägige Fälle beschrieben worden. Ich habe diese Form des Gesichtsfeldverfalles bei der spinalen Sehnervenatrophie in ca. 8 pCt. der Fälle gefunden („Weitere Beiträge zur Sehnervenatrophie" in „den Sehnerven und Netzhauterkrankungen bei Allgemeinleiden" von Schoeler und Uhthoff. Berlin 1885. H. Peters). Die Gesichtsfeldanomalien bei Tabes und bei multipler Sklerose unterscheiden sich also schon in manchen Beziehungen von einander.

Noch mehr tritt diese Verschiedenheit in dem klinischen Verlauf der Sehstörung zu Tage. Die Sehstörung ist bei der spinalen Sehnervenatrophie fast niemals dauernd einseitig und partiell, ich habe diese Thatsache bei ca. 100 Fällen nur einmal constatiren können und diesen Fall früher mitgetheilt in meiner früher citirten Arbeit (über d. Alkohol u. s. w. l. c.), dem Kranken fehlte nur ein Gesichtsfeldquadrant auf einem Auge, die Sehschärfe betrug noch $^3/_4$ der normalen, und so blieb der Zustand lange Jahre hindurch bis zum Tode des Patienten an Tabes stationär. Wir haben gesehen, wie demgegenüber die Sehstörung bei der multiplen Sklerose sehr häufig einseitig auftritt und der Regel nach partiell bleibt und nicht zur völligen Erblindung führt.

Ferner sind derartige erhebliche Besserungen und Rückbildungen der Sehstörungen, wie sie bei der multiplen Sklerose oft (ca. die Hälfte der Fälle) eintritt, bei der spinalen Atrophie nicht zu beobachten.

Das Einsetzen der Sehstörung in mehr plötzlicher Weise und gleich mit relativ hoher Intensität wird auch auf dem Gebiete der spinalen Sehnervenatrophie so gut wie gar nicht gesehen.

Ebenso kommen ausgesprochene Sehstörungen bei tabischer Sehnervenatrophie mit noch normalem ophthalmoskopischen Verhalten der Papillen fast niemals vor, bei der multiplen Sklerose ist das häufiger zu constatiren.

Kurzum die Sehstörungen der spinaler Sehnervenatrophie unterscheiden sich fast in jeder Hinsicht von denen bei multipler Sklerose, und ich halte es für grundfalsch, wie das früher vielfach geschehen ist, beide sowohl vom anatomischen als klinischen Standpunkte aus unter eine Rubrik bringen zu wollen. Noch aus dem Jahre 1886 (Centralblatt f. Augenheilkunde S. 75: „Ueber Ursachen und Verlauf der Sehnervenatrophie") liegt von Peltesohn eine Mittheilung vor, wo er über drei Fälle von Sehnervenatrophie bei multipler Sklerose aus der Hirschberg'schen Klinik berichtet. Einer dieser Fälle wurde längere Zeit von ihm beobachtet. Peltesohn sieht sich veranlasst, schon auf Grund dieses kleinen Beobachtungsmaterials an meinen früheren Mittheilungen über die Sehstörungen bei multipler Sklerose in verschiedener Hinsicht Kritik zu üben und sagt unter Anderem: „Ich sehe auch keinen Grund, wie Uhthoff es will, dieser Atrophie (bei multipler Sklerose) einen anderen Platz anzuweisen, als etwa der tabischen". Nun, ich hoffe, wenn Peltesohn Gelegenheit hat, an einem grösseren Material diese Fragen zu studiren, er in der Lage sein wird, meine Angaben zu bestätigen.

Gewisse Schwierigkeiten kann gelegentlich vielleicht die Differentaldiagnose zwischen den hysterischen Sehstörungen (Amblyopie und Amaurose) und denen bei multipler Sklerose bieten. Wir haben gesehen, dass im vereinzelten Falle einmal eine rein functionelle concentrische Gesichtsfeldbeschränkung wie bei hysterischer Amblyopie vorkommen kann bei Kranken mit disseminirter Herdsklerose (Fall XXVIII.), ohne dass anatomische Veränderungen für diese Amblyopie im Bereich der optischen Leitungsbahnen nachgewiesen werden konnten; ebenso wie bei der multiplen Sklerose gelegentlich die Complication mit Hysterie vorkommt (Charcot, Westphal u. A.). Und auf der anderen Seite weist unsere Beobachtungsreihe einen Fall (No. XXIX.) auf, wo eine offenbar von einer anatomischen Veränderung im Opticusstamm (spätere leichte atrophische Abblassung der Papille) abhängige, vorübergehende Sehstörung von ophthalmologischer Seite als eine hysterische Amaurose angesprochen wurde. Bedenkt man, dass bei der multiplen Sklerose der ophthalmoskopische Befund

völlig negativ, und die Pupillenreaction noch relativ gut erhalten sein kann, selbst bei sehr hochgradiger Sehstörung, so wird vielleicht eine derartige gelegentliche Verwechselung selbst von Seiten eines geübten Untersuchers entschuldbar. Sind doch auch sonst zuweilen einzelne Erscheinungen der multiplen Sklerose sehr schwer von denen der Hysterie diagnostisch zu trennen.

Auch von speciell hemianopischen Sehstörungen habe ich bei unserer Untersuchungsreihe nichts gesehen. Die nachweisbaren Gesichtsfeldanomalien in allen unseren Fällen deuten eigentlich ihrer Form und ihrem sonstigen Auftreten nach immer auf einen peripheren Sitz im Opticusstamm vor dem Chiasma. Denn, wenn die Veränderungen, welche die Sehstörung bedingen, im Chiasma oder weiter rückwärts in den optischen Leitungsbahnen Platz gegriffen haben, so müssen sie auch für hemianopische Störungen charakteristische Gesichtsfelddefecte machen. Es ist mir eigentlich etwas befremdend, dass derartige hemianopische Gesichtsfeldbeschränkungen in unseren Fällen nicht gefunden werden konnten, da doch a priori offenbar zugegeben werden muss, dass bei multipler Sklerose Sehstörungen vorkommen können, die eben durch weiter hinten centralwärts vom Chiasma in den optischen Leitungsbahnen gelegene Veränderungen bedingt sind.

Wir sehen demnach, dass die Amblyopie der multiplen Sklerose in mancher Beziehung eigenartige, auf der anderen Seite aber sehr mannigfaltige Symptome bietet und sich am meisten den Sehstörungen der retrobulbären Neuritis nähert, von den Sehstörungen dagegen bei der spinalen Opticusatrophie sich durchweg unterscheidet. Homonyme symmetrische doppelseitige Gesichtsfeldbeschränkungen im Sinne einer Hemianopsie scheinen auf dem Gebiete der multiplen Sklerose sehr selten beobachtet zu werden.

Es fragt sich noch, ob es möglich ist, die Amblyopie bei multipler Sklerose, nach einheitlichen Gesichtspunkten einzutheilen, wie das z. B. von Parinaud (s. o.) geschehen ist. Ich möchte glauben, dass man nur die einzelnen Symptome der Amblyopie classificiren kann, wie ich es im opthalmoskopischen, anatomischen und klinischen Theile der Arbeit gethan habe. Dagegen scheint mir eine Eintheilung der Amblyopie unter gleichzeitiger Berücksichtigung aller Erscheinungen, der anatomischen, ophthalmoskopischen und klinischen, ganz undurchführbar, gerade die Gruppirung der verschiedenen Symptome ist bei der Amblyopie der multiplen Sklerose so mannigfach und unregelmässig, dass daran jede einheitliche Eintheilung scheitern muss.

IV. Kapitel.

Pathologische Erscheinungen im Bereich der Augenmuskeln.

In Bezug auf Augenmuskelanomalien bei der multiplen Sklerose hat man von vornherein in zutreffender Weise zwei Gruppen aufgestellt: 1. die eigentlichen Augenmuskellähmungen und 2. den Nystagmus oder dem Nystagmus ähnliche Zuckungen im Bereich der äusseren Augenmuskeln, namentlich bei intendirten Bewegungen und in den verschiedenen Endstellungen der Bulbi. Ferner hat man von Anfang an darauf hingewiesen, dass beide Gruppen (Lähmung und Nystagmus resp. nystagmusartige Zuckungen) sich relativ häufig mit einander combiniren. Wir verdanken auch hier die Begründung der Lehre von den Augenmuskelstörungen bei der multiplen Sklerose in erster Linie Charcot und seiner Schule. Von dieser Seite wurde festgestellt, dass bei der multiplen Sklerose ebenso wie Tabes Augenmuskellähmungen als initiales Symptom auftreten können, welche dann später meist wieder verschwinden; ferner, dass ein Symptom von ziemlich hoher diagnostischer Wichtigkeit ein Nystagmus der Augen sei, der oft jedoch nur beim Fixiren von Objecten hervortrete. Diese nystagmusartigen Zuckungen seien dieselben Erscheinungen, wie das Zittern der Extremitäten bei Bewegungen, sie seien als paretische Erscheinung aufzufassen, zumal an einzelnen Augenmuskeln auch Lähmung verschiedenen Grades beobachtet werde. In ungefähr der Hälfte der Fälle komme der Nystagmus bei der multiplen Sklerose vor, bei Tabes dagegen und anderen ebenso chronisch verlaufenden Erkrankungen des Centralnervensystems begegne man demselben kaum. Diese Mittheilungen Charcot's wurden eigentlich von allen Autoren bestätigt, und von Leube, Hirsch und Liouville wurden 1870 als Grund für beobachtete Augenmuskellähmungen in Fällen von multipler Sklerose directe sklerotische Veränderungen der Oculomotorius- und Abducensstämme nachgewiesen. Leber, Foerster und Alfred Graefe schliessen sich ebenfalls den Charcot'schen Ansichten an und A. Graefe bereichert noch die Casuistik um einen sehr interessanten Fall, wo bei dem Symptomenbilde der multiplen Sklerose mit Decoloration der Papillen ein nur ein- und zwar rechtsseitiger Nystagmus in verticaler Richtung bestand, derselbe hörte jedoch auf in der Abductionsstellung des Auges. Von hervorragendem Interesse für den Nystagmus bei der disseminirten Herdsklerose sind ferner noch die

Mittheilungen Friedreich's 1876 („Ueber Ataxie mit besonderer Berücksichtigung der hereditären Formen". Virchow's Archiv f. pathol. Anat. etc. Bd. LXVIII. Heft 2) und Raehlmann's („Ueber den Nystagmus und seine Aetiologie". v. Graefe's Archiv f. Ophthalmolog. XXIV. 4. 1878), auf die ich später noch zurückkomme. Raehlmann theilt in seiner Arbeit unter Anderem auch noch einen Fall mit, wo die Autopsie bei disseminirter Herdsklerose neben Erkrankung der Nervi optici, acustici u. s. w. auch Degeneration des Oculomotorius und des Nerv. abducens ergab. Auch von anderen Autoren (Berlin, Westpal, Leyden, Ball, Guttmann, Kiesselbach, Engesser, Ten Cate Hoedemaker, Pollak u. s. w.) wurden im Verlauf der 70ger Jahre einschlägige Beobachtungen über Augenmuskellähmungen und Nystagmus bei multipler Sklerose gemacht. Parinaud theilt seine Anschauungen über die Augenmuskelanomalien, hauptsächlich nach eingehenden Untersuchungen am Charcot'schen Material 1884 (l. c.) ausführlicher mit. Nach ihm zeigen sich die Muskelstörungen bei der multiplen Sklerose gewöhnlich unter der Form der Paralyse oder nur der Parese der associirten Bewegungen beider Augen. Am häufigsten sind die seitlichen Bewegungen nach rechts und links und die Convergenz betroffen. Die Cornea kann dann nicht ganz bis zum äusseren oder inneren Augenwinkel bewegt werden, der Muskel ermüdet leicht, und schnellen die Augen dabei ruckweise etwas zur Medianlinie zurück. Dieselbe Unzulänglichkeit besteht gelegentlich für die Convergenzbewegung im Sinne der Recti interni. Diplopie ist sehr häufig im Anfang der Krankheit, nach 1—2 Monaten verschwindet sie jedoch, später oft durch gefärbtes Glas noch nachweisbar. Bei den Paresen der associirten Bewegungen ist die Diplopie naturgemäss geringer als bei monoculären Lähmungen.

Der Nystagmus ist gewöhnlich am heftigsten bei Fixation und seitlichen Bewegungen, derselbe ist ein Lähmungszittern in Folge von Erkrankung der Associationscentren, jedoch steht der Nystagmus keineswegs immer im Verhältniss zur Paralyse. Lähmungen durch periphere Affection der Augenmuskelnervenstämme sind sehr selten, kommen aber vor. Denselben Standpunkt in der Auffassung der Augenmuskelanomalien bei der multiplen Sklerose vertritt Charcot selbst in seiner jüngsten Mittheilung über diesen Gegenstand 1887. In Bezug auf den Nystagmus hebt er noch hervor, dass derselbe einen fast specifischen Anblick darbiete, wie er sich nur noch bei der hereditären Friedreich'schen Ataxie finde.

A. Augenmuskellähmungen.

Nach unserem Untersuchungsmaterial verhalten sich die pathologischen Erscheinungen im Bereich der Augenmuskeln bei der multiplen Sklerose folgendermassen:

1. Augenmuskellähmungen fanden sich im Ganzen 17 Mal (17 pCt.), und zwar:

a) Parese des Nerv. abducens.	6 mal (2 mal doppelseitig, 4 mal einseitig).
b) Oculomotoriusparese.	3 mal (immer nur partiell und einseitig, 1 mal Levat. palpebr. und r. sup., 1 mal r. intern., 1 mal r. sup.).
c) Parese associirter Augenbewegungen (Blicklähmungen).	3 mal (1 mal Parese der Seitwärtsbewegung nach rechts und links. 1 mal Parese der Seitwärtsbewegung nur nach links, 1 mal Parese des Blicks nach oben mit leichter Beschränkung auch in den übrigen
d) Parese der Convergenz.	3 mal.
e) Ausgesprochene Ophthalmoplegia externa (Parese aller äusseren Augenmuskeln) bei normaler Function der internen Augenmuskulatur.	2 mal.

In dieser Statistik sind leichte Beweglichkeitsbeschränkungen in den verschiedenen Endstellungen, wie wir sie relativ häufig noch bei der multiplen Sklerose feststellen konnten, nicht mit aufgenommen, sondern nur die Fälle, wo entweder durch die Doppelbilder eine wirkliche Parese deutlich nachgewiesen wurde, oder, wo bei den associirten Blicklähmungen die Beweglichkeitsbeschränkungen einen erheblichen Grad erreicht hatte.

Wir sehen somit zunächst aus unserer Statistik, dass ausgesprochene Augenmuskellähmungen in 17 pCt. gefunden wurden, es ist das etwas weniger, als ich bei einer Vergleichsreihe von Tabesfällen nachweisen konnte, wo ca. 20 pCt. Augenmuskellähmungen vorhanden waren.

Ferner weisen uns die Eigenart der Augenmuskellähmungen in Gruppe c, d und e unserer Statistik, also in ca. der Hälfte der Fälle (8 mal) von vornherein auf Kernlähmungen hin; die Parese der associirten Augenbewegungen (Blicklähmungen), ferner die Parese der Convergenz, sowie die Ophthalmoplegia externa bei intacter innerer

Augenmuskulatur lassen sich eigentlich nur durch einen centralen Sitz der anatomischen Ursache erklären. Aber auch in der ersten Hälfte unserer Statistik (sub a und b) da, wo es sich um Lähmungen isolirter Augenmuskelnerven handelt, lässt die vorhandene Doppelseitigkeit (von 6 Abducensparesen 2 doppelseitig) und das ganz partielle Ergriffensein (in 3 Fällen von Oculomotoriusparese waren immer nur ganz vereinzelte Aeste befallen) die Vermuthung aufkommen, dass auch ein Theil dieser Paresen wohl noch durch centralen Sitz der anatomischen Ursache bedingt ist. In allen Fällen unserer Statistik, wo nur Parese einzelner Augenmuskelnerven vorhanden war, zeigte sich dieselbe als eine relativ leichte und unvollkommene und ging fast immer zurück, zuweilen schon in 1—2 Wochen, in anderen Fällen nach 2 Monaten. Ich habe in unserer Untersuchungsreihe nie Gelegenheit gehabt eine complete Lähmung eines isolirten Augenmuskelnerven mit völlig aufgehobener Beweglichkeit auch nur vorübergehend zu beobachten, viel weniger solche, wo die Lähmung dauernd geblieben wäre. Wohl aber kam dieses zur Wahrnehmung in dem einen Falle von Ophthalmoplegia externa, wo die Autopsie ausgedehnte Erkrankung der Kernregion nachwies, hier blieb die Bewegungsstörung in den äusseren Augenmuskeln dauernd Jahre lang bis zum Tode.

Die beobachteten Augenmuskellähmungen in unseren 17 Fällen traten in der Regel im Verlauf der Erkrankung erst zu Tage, nur 3mal bildeten sie ein initiales Symptom der disseminirten Herdsklerose, 1mal (Fall VI.) trat eine Abducensparese 3 Jahre vor Beginn der übrigen Erscheinungen ein, 1mal 2 Jahre vorher (Fall XII.) und 1mal gleichzeitig mit Beginn der ersten Allgemeinerscheinungen (Fall XXV.).

In allen drei Fällen handelte es sich um Abducenslähmungen. Der Abducens war überhaupt häufiger isolirt erkrankt in unserer Untersuchungsreihe als der Nerv. oculomotorius.

Von den Lähmungen der associirten Augenbewegungen sind am meisten die Seitwärtsbewegungen nach rechts und links betroffen, seltener die Beweglichkeit nach oben und unten. Es geht das vielleicht aus unserer eben aufgestellten Statistik weniger deutlich hervor, da ich schwächere, wenn auch deutliche Grade der Beweglichkeitsbeschränkung in den verschiedenen Richtungen nicht mit aufgenommen habe. Wohl aber wird dies erhellen aus der späteren Zusammenstellung über den Nystagmus, wo auch diese leichteren Fälle Erwähnung finden.

Es ist durchaus gerechtfertigt, bei diesen sogenannten associirten Blicklähmungen in erster Linie an einen centralen Sitz der Störung

zu denken. Freilich muss man sich auch bei diesen Lähmungen der associirten Augenbewegungen immer gegenwärtig halten, dass gelegentlich einmal eine periphere Ursache eine derartige scheinbar centrale isolirte Blicklähmung vortäuschen kann. Es giebt dafür einige Beispiele in der Literatur, und ich erinnere hier nur an jenen interessanten Fall Thomsen's („Ein Fall von isolirter Lähmung des Blickes nach oben mit Sectionsbefund". — Dieses Archiv Bd. XVIII. Heft 2), wo intra vitam eine isolirte Blicklähmung im Bereiche beider Recti superiores bestand, während nach den übrigen Richtungen die Beweglichkeit im Wesentlichen frei war, und nur in den Endstellungen einzelne nystagmusartige Zuckungen sich zeigten, und wo die Section nachwies, dass eine gummöse Neubildung beide Oculomotoriusstämme an ihrer Austrittsstelle an der Hirnbasis ergriffen hatte, während die Oculomotoriuskerne vollkommen gesund geblieben waren.

Eine ausgesprochene Parese der Convergenzbewegung konnte in unserer Untersuchungsreihe 3mal festgestellt werden. Ich spreche von einer Lähmung resp. Parese der Convergenz im Sinne Parinaud's und Landolt's, wenn die Untersuchung in Bezug auf die sonstige Function der Recti interni bei den associirten Seitwärtsbewegungen ein normales Resultat oder wenigstens eine relativ viel bessere Function als bei der Convergenzbewegung ergiebt. Hierbei können oft für die Nähe gekreuzte Doppelbilder mit wachsendem Abstand bei stärkerer Annäherung nachgewiesen werden. Nur in dem einen unserer Fälle handelte es sich um reine Parese der Convergenzbewegung bei sonst ganz normalen Muskelverhältnissen. Die Bulbi konnten nach allen Richtungen hin vollkommen frei bewegt werden, auch erfolgte in den Endstellungen kein Nystagmus oder nystagmusartige Zuckungen, nur war es Patient eben unmöglich, eine eigentliche Convergenzbewegung auszuführen. Ophthalmoskopisch zeigte sich sonst nichts Abnormes, ebenso Pupillenreaction auf Licht normal.

In den anderen beiden Fällen zeigte sich auch sonst im Bereich der äusseren Augenmuskeln ein abnormes Verhalten. In dem ersten war die Beweglichkeit der Bulbi nach den verschiedenen Richtungen zwar auch ganz normal ausgiebig, jedoch trat in den Endstellungen ein deutlicher Nystagmus auf, der in der Ruhestellung nicht vorhanden war. Dabei fehlte fast jede Convergenzbewegung, nur das linke Auge macht bei Annäherung eines fixirten Objectes eine Spur einer Einstellungsdrehung nach innen, das rechte dagegen gar nicht. Dementsprechend konnte auch links eine Spur von Convergenzreaction der Pupille nachgewiesen werden, während rechts gar keine stattfand,

die Lichtreaction aber beiderseits und ebenso die Accommodation gut erhalten war. — In dem dritten Falle (No. XXVI.) bestand fast völlige Aufhebung der Convergenz, jedoch mit gleichzeitiger deutlicher Beweglichkeitsbeschränkung der Augen nach rechts und links, während die Bewegungen der Bulbi nach oben und unten frei ausgeführt werden konnten. Es lag hier also gleichzeitig eine leichte Parese des Blicks nach rechts und links vor mit deutlichen nystagmusartigen Zuckungen in den seitlichen Endstellungen, jedoch war die Beschränkung der Convergenz so hochgradig, dass sie lediglich aus der vorhandenen Schwäche der Recti interni nicht erklärt werden konnte. Bei paralleler Blickrichtung in die Ferne von ca. 4 Mm. befanden sich unter Höhenprisma die Augen in Gleichgewichtsstellung, bei stärkerer Annäherung traten gekreuzte Doppelbilder mit allmälig wachsendem Abstande ein und in 30 Ctm. betrug die dyn. Div. unter Höhenprisma 14°. In einer Entfernung von 4 M. konnte Patient im Interesse des Einfachsehens in der Horizontalen nur ein Prisma von 1° Basis nach innen (Abductionsprisma) überwinden, auch war das Adductionsprisma im Vergleich zum normalen sehr gering. Es handelte sich in diesem Falle um eine ganz auffällige Herabsetzung der Fusionsbreite viel mehr, als man nach der sonst nur mässig beschränkten Beweglichkeit der Bulbi in seitlicher Richtung hätte erwarten können. Ich habe eine auffällige Abnahme der Fusionsbreite im Sinne A. v. Graefe's bei relativ guter Beweglichkeit der Bulbi bei der multiplen Sklerose wiederholt constatiren können.

Auf das relativ häufigere Vorkommen derartiger Convergenzparese resp. Lähmungen bei der multiplen Sklerose macht, wie schon erwähnt, Parinaud in erster Linie aufmerksam. Diesem Autor („Paralysie de la convergence". Progrès méd. 1886. 8. Mai. Congrès de la société Française d'ophthalmologie) verdanken wir überhaupt die eingehendsten Mittheilungen über Convergenzlähmungen aus centralen Ursachen. Parinaud präcisirt den Begriff der Convergenzlähmung naturgemäss dahin, dass eben bei fehlender oder unzureichender Convergenz die sonst gute Function der Recti interni bei seitlicher Blickrichtung nachgewiesen und dadurch eine eigentliche Parese oder Insufficienz dieser Muskeln ausgeschlossen wird. Die Diplopie, namentlich für grössere Nähe, ist eine gekreuzte, der Abstand wächst nicht wesentlich mit der Seitwärtswendung der Augen, wie bei Internusparese, kann sich sogar gelegentlich etwas vermindern. Die Accommodation kann mit betroffen sein, ebenso die Pupillenreaction auf Licht, Beides kann sich aber auch ganz normal verhalten. Dagegen ist die Verengerung der Pupillen auf Convergenz

resp. bei dem Versuch der Convergenz eine sehr geringe oder auch ganz fehlende. In zwei von unseren Fällen konnte eine geringe Verengerung der Pupillen bei dem Versuch der Convergenz nachgewiesen werden, in dem dritten fehlte dieselbe auf dem linken Auge ganz, während sie auf dem rechten nachweisbar war, in diesem Falle machte auch nur das rechte Auge eine geringe Einwärtsdrehung beim Versuch der Convergenz, während das linke eine solche gar nicht ausführte. Die Accommodation und die Lichtreaction waren in unseren drei Fällen im Wesentlichen gut. — Einen einschlägigen Fall von Convergenzlähmung bei (wahrscheinlich) multipler Sklerose finden wir noch in jüngster Zeit von Stoelting und Bruns publicirt („Ueber Lähmung von Convergenz- und Divergenzfähigkeit". v. Graefe's Archiv Bd. XXXIV. Heft 3. 1888), ebenso ist die Convergenzlähmung bei Tabes, Trauma, Läsion des Pons, der hinteren Vierhügel u. s. w. noch von de Watteville, Borel, Landolt, Peters, Senator, Eales, A. Graefe, Swanzy u. A. beschrieben worden. — Als complicirende Erscheinung in einem unserer Fälle möchte ich noch ein sehr ausgesprochenes Schwindelgefühl hervorheben, welches andauernd den Patienten sehr quälte, zuweilen traten auch heftigere vorübergehende Schwindelanfälle ein. Ich erwähne dieses Symptom noch besonders, weil Parinaud den Schwindel bei der Mehrzahl seiner Patienten mit Convergenzlähmung besonders hervorhebt, und mit aus diesem Grunde an einen Sitz der Lähmungsursache im Kleinhirn denkt.

Eine Divergenzlähmung im Sinne Parinaud's habe ich in meinen Fällen von multipler Sklerose nicht feststellen können, konnte aber wohl bei einer Kranken constatiren, dass doppelseitige leichte Abducensparese schliesslich zu Muskel- und Doppelbilderverhältnissen führte, wie sie sich bei einer Divergenzlähmung annähernd gestalten müssen. Anfangs war für die Ferne gleichnamige Diplopie vorhanden, mit deutlich wachsendem seitlichen Abstand beim Blick sowohl nach rechts als nach links. In der Weise bestand das Doppelsehen längere Zeit hindurch, bis schliesslich das paralytische Wachsthum des Abstandes der Doppelbilder nach rechts und links nicht mehr nachweisbar war, sondern eine gleichnamige Diplopie restirte, mit ziemlich gleichbleibendem Abstande, bei Annäherung des fixirten Objectes trat in einer bestimmten Entfernung Einfachsehen ein, welches von da ab näher erhalten blieb. Ich glaube, wir haben uns in diesem Falle den Vorgang so zu denken, dass bei dem längeren Bestande der leichten doppelseitigen Abducensparese sich schliesslich eine mässige Contractur im Bereich der Antagonisten (der beiden Rect. int.) ausbildet, die nun zu einer ständigen leichten Convergenzstellung

führte, während die mangelhafte Function der paretischen Abducentes sich später doch noch besserte. Somit hörte dann wohl das paralytische Wachsthum der gleichnamigen Doppelbilder beim Blick nach rechts und links auf, aber die gleichnamige Diplopie von einer gewissen Entfernung ab, blieb bestehen, indem der Abstand der Doppelbilder mit zunehmender Entfernung grösser wurde, bei seitlicher Blickrichtung aber in den jeweiligen Entfernungen nicht wesentlich wechselte.

Ich habe derartige Verhältnisse auf Grundlage von Abducenslähmung wiederholt sich entwickeln sehen. Hiermit möchte ich den Begriff einer eigentlichen Divergenzlähmung in keiner Weise in Abrede stellen; ja ich glaube auf dem Gebiete der Tabes derartige Symptome gesehen zu haben, die ich mir nicht anders zu erklären wüsste, ebenso, wie ich bei Tabes dorsalis und progressiver Paralyse zweifellose Convergenzlähmung beobachten konnte.

Im Anschluss hieran will ich noch einen Fall von ausgesprochener disseminirter Herdsklerose erwähnen, wo bei negativem ophthalmoskopischen Befunde und guter Sehschärfe die Beweglichkeit der Augen nach den verschiedenen Richtungen etwas weniger ausgiebig als normal war, im Bereich der Recti interni aber bei den Seitwärtsbewegungen nach rechts und links eine deutliche Beweglichkeitsbeschränkung bestand. Trotzdem war die Convergenzbewegung ganz gut und gelang es dem Patienten auf dem Wege der Convergenz jedenfalls seine Augen erheblich weiter nach innen zu führen, als auf dem Wege der directen Seitwärtsbewegung nach rechts und links. In den verschiedenen Endstellungen der Augen trat deutlicher Nystagmus ein. Es scheint demnach gelegentlich auch einmal vorkommen zu können, dass die Convergenz relativ gut erhalten ist, während bei den Seitwärtsbewegungen deutliche Beweglichkeitsbeschränkung im Sinne der Recti interni besteht. Dies Vorkommen ist wohl als sehr selten zu betrachten, ich erinnere mich nicht, es sonst gesehen zu haben, habe es aber in diesem Falle wiederholt constatiren können.

Es erscheint mir lehrreich, diesen Augenmuskellähmungen bei der multiplen Sklerose vergleichend die Augenmuskellähmungen bei Tabes kurz gegenüberzustellen. Ich habe zu dem Zweck zunächst eine Parallelreihe von Tabesfällen nach dem Material der Nervenklinik der Charité zusammengestellt. Es fanden sich auf 100 Fälle 20mal (20 pCt.) Augenmuskellähmungen, also annähernd ebenso häufig wie bei unserer Untersuchungsreihe von multipler Sklerose (17 pCt.). Hierbei ist jedoch zu berücksichtigen, dass ich leichtere, wenn auch schon deutlich pathologische Beweglichkeitsbeschränkungen der Bulbi

nach den verschiedenen Richtungen ohne typische Diplopie bei der multiplen Sklerose nicht als eigentliche Augenmuskellähmungen in die Statistik aufgenommen habe. Die leichteren Beweglichkeitsbeschränkungen namentlich der associirten Augenbewegungen sind bei der multiplen Sklerose viel häufiger als bei der Tabes.

Nystagmus oder nystagmusartige Zuckungen bei den Augenbewegungen nach den verschiedenen Richtungen sind bei den Augenmuskellähmungen der multiplen Sklerose viel häufiger (von 17 Fällen 13 mal) vorhanden, als bei den tabischen Augenmuskellähmungen (von 20 Fällen 6 mal, und zwar nur nystagmusartige Zuckungen).

Ich ziehe noch eine zweite Vergleichsreihe von 100 Tabesfällen heran, wie sie in der Schoeler'schen Klinik beobachtet wurde, und über die ich in der Dissertation von Dillmann habe berichten lassen. Es fanden sich bei 100 Tabikern 41 mal Augenmuskellähmungen, es ist dies bedeutend häufiger, als in der vorhin angeführten Statistik, erklärt sich aber, glaube ich, lediglich aus der Eigenart des Materials einer Augenklinik, wo ja häufig nur eben das Doppelsehen den Tabiker zum Arzt führt, es müssen demnach an einem solchen Material relativ häufiger Augenmuskellähmungen gefunden werden. In diesen 41 Fällen war die Augenmuskellähmung in den bei weitem am meisten Fällen (35 mal) mit reflectorischer Pupillenstarre complicirt, bei unseren 17 einschlägigen Fällen von multipler Sklerose war dies nur einmal der Fall. Ebenso wie auf dem Gebiete der multiplen Sklerose die reflectorische Pupillenstarre überhaupt sehr selten ist, so ist ihre Combination mit einer Augenmuskellähmung auf diesem Gebiete natürlich noch seltener, und liegt darin ein bis zu einem gewissen Grade differentiell-diagnostisches Hülfsmittel, was besonders von Werth sein kann, wenn die Augenmuskellähmungen sehr früh auftreten, wo sowohl bei der Tabes, als bei der multiplen Sklerose die übrigen Erscheinungen noch sehr wenig ausgeprägt vorhanden sind.

Im Uebrigen ergab die Dillmann'sche Zusammenstellung bei diesen 41 Fällen folgende Vertheilung:

I. Lähmung des Nerv. oculomotorius . . .	26 mal (63,4 pCt.)
a) Parese des Nerv. oculomot. in allen Zweigen . . . . . (1 mal doppelseitig, 8 mal einseitig)	9 mal
b) Parese aller äusseren Zweige des N. oculomot. . . . . (mit Ausschluss des Sphinct. pupill. und der Accommodation)	3 mal

c) Ophthalmoplegia interna . . . . . 6 mal
(darunter 1 mal isolirte Lähmung der Accommodation ohne Sphincterparese).

d) Parese einzelner Zweige des Nerv. oculomotorius:

1. Parese d. Levat. palpebr. u. d. Rect. sup. 1 mal
2. „ d. „ „ u. d. Rect. inf. 1 mal
3. „ des Rect. int. . . . . 1 mal
4. „ des Rect. int. (beiderseits) und d. Levat. palpebr. (einerseits) . . . . . 1 mal
5. Parese des Rect. sup. (rechts) und Rect. inf. und Levat. palpebr. (links) . . . . 1 mal

II. Ophthalmoplegia externa . . . . . 2 mal
III. Parese des Nerv. abducens . . . . . 12 mal (29.4 pCt.)
IV. Parese des Nerv. trochlearis . . . . . 3 mal.

Vergleiche ich hiermit meine oben gegebene Statistik über die beobachteten Fälle von Augenmuskellähmung bei multipler Sklerose, so zeigen sich doch wesentliche Unterschiede:

Zunächst kommt eine Lähmung aller Zweige des Nerv. oculomotorius bei Tabes 9 mal in 41 Fällen vor, bei den 17 Fällen von multipler Sklerose nicht einmal, 3 mal findet sich wohl Oculomotoriusparese, aber immer sind nur einzelne Aeste betroffen. Es scheint demnach eine Parese des Oculomotorius in allen Aesten unter dem Bilde der peripheren Lähmung bei der multiplen Sklerose nur selten zu sein.

Die Abducensparese wurde bei der Tabes seltener als Oculomotoriuslähmung beobachtet, bei der multiplen Sklerose zeigte sich Abducenslähmung doppelt so häufig als Oculomotoriusparese, auch kam die Abducenslähmung relativ häufiger doppelseitig bei der multiplen Sklerose vor als bei der Tabes.

Eine isolirte Ophthalmoplegia interna bei multipler Sklerose habe ich in meiner Untersuchungsreihe nicht beobachtet, auch nach der Literatur zu urtheilen, muss dieselbe hier sehr selten vorkommen, während sie auf dem Gebiete der Tabes zu den nicht seltenen Erscheinungen gehört.

Isolirte Trochlearislähmungen bei multipler Sklerose habe ich nicht gesehen, auch in der Literatur keine derartige Fälle mitgetheilt gefunden, während sie bei der Tabes nicht so ganz selten sind (3 mal auf 41 tabische Augenmuskellähmungen). Vielleicht wird eine isolirte Trochlearislähmung wegen der häufig relativen Geringfügigkeit der Lähmungserscheinungen bei multipler Sklerose leichter übersehen.

zumal sich oft in den Endstellungen Nystagmus oder nystagmusartige Zuckungen einstellen, welche einer genauen Feststellung der Doppelbilder hindernd in den Weg treten.

Dahingegen scheinen die sogenannten Blicklähmungen nach rechts, links, oben und unten, sowie die Convergenzlähmungen und die eigentliche Ophthalmoplegia externa bei intacter innerer Augenmuskulatur relativ bedeutend häufiger bei der multiplen Sklerose zu sein als bei der Tabes. Es überwiegen also offenbar bei der multiplen Sklerose diejenigen Lähmungen, die nothwendig ihrem Charakter nach durch Veränderungen in den Kerngebieten für die verschiedenen Augenbewegungen bedingt sein müssen. Ich möchte auch darin ganz mit Charcot und Parinaud übereinstimmen, dass die Augenmuskellähmungen bei multipler Sklerose in den bei Weitem meisten Fällen centraler Natur sind und vielleicht nur in einer kleinen Minderzahl durch sklerotische Veränderungen in den Nervenstämmen selbst bedingt werden. Dass Letzteres auch der Fall sein kann, das erscheint mir nicht zweifelhaft, zumal, wenn man die Sectionsbefunde von Leube, Hirsch, Lionville u. A. in Betracht zieht.

Ich glaube, dass bei der Tabes, wenn auch häufig, doch nicht so oft die Augenmuskellähmungen centraler (nucleärer) Natur sind, wie bei der multiplen Sklerose, manche Umstände bei den tabischen Augenmuskellähmungen sprechen dafür, dass hier die Lähmungen öfters peripherer Natur sein können. Bei der Tabes kann man relativ häufiger beobachten, dass die Lähmung eines Augenmuskelnerven vollständig ist und auch dauernd bleibt, bei der multiplen Sklerose scheint eine isolirte complete und dauernde Augenmuskellähmung nur sehr selten beobachtet zu werden, in meiner Untersuchungsreihe fand sich kein Fall, wo eine complete dauernde Lähmung eines isolirten Augenmuskelnerven zurückgeblieben wäre. (Ich sehe hierbei von den beiden Fällen von Ophthalmoplegia externa ab.) Die Lähmungen hatten eigentlich immer etwas Unvollkommenes, Partielles und Vorübergehendes, diese Eigenschaften traten jedenfalls hier mehr zu Tage, als bei den tabischen Augenmuskellähmungen. Ich kann mich in Bezug auf tabische Augenmuskellähmungen in dieser Hinsicht nicht ganz den Fournier'schen Sätzen anschliessen.

Wir sehen daher, dass sich bei einer eingehenderen Betrachtung manche Sonderzüge und Eigenarten für die Augenmuskellähmungen der multiplen Sklerose den tabischen gegenüber ergeben, wenn auch die Unterschiede nicht so markant sind, wie bei der Amblyopie beider Erkrankungen; und noch ausgesprochener ist die Verschiedenheit

zwischen den eigentlichen peripheren Augenmuskellähmungen, sei es nun auf rheumatischer, syphilitischer oder anderer Basis, und denen der multiplen Sklerose, wie das nach obigen Erläuterungen keiner weiteren Ausführung mehr bedarf.

Eine genaue Localisation der Krankheitsherde im Gehirn, welche bei der multiplen Sklerose die Augenmuskellähmungen bedingen, dürfte doch in manchen Fällen auch zur Zeit noch erhebliche Schwierigkeiten bieten. So weit es sich um eigentliche Kernlähmungen der Augenmuskeln handelt, ist die Localisation der Krankheitsherde in bestimmte Bahnen gelenkt, wir dürfen die anatomische Lage der Kerne für die Augenmuskelnerven auch beim Menschen als ziemlich fest und sicher gestellt ansehen, es bestehen doch eigentlich nur noch Differenzen in den Anschauungen über die relativen Kerngebiete der verschiedenen Aeste des Nervus oculomotorius, wo die Ergebnisse von Hensen und Voelkers („Ueber den Ursprung der Accommodationsfasern nebst Bemerkungen über die Function der Wurzeln des Nerv. oculomotorius". v. Graefe's Archiv für Ophthalm. XXIV. 1. 1878) einerseits und die von Kahler und Pick andererseits („Zur Localisation partieller Oculomotoriuslähmungen". Prager Zeitschr. für Heilk. Bd. II. 4. p. 301) etwas von einander divergiren, und, wo die Function des von Westphal neuerdings entdeckten Theiles des Oculomotoriuskerns („Ueber einen Fall von chronischer progressiver Lähmung der Augenmuskeln [Ophthalmoplegia externa] nebst Beschreibung von Ganglienzellengruppen im Bereich des Nerv. oculomotorius. Dieses Archiv Bd. XVIII. 1887. Heft 3) vielleicht noch nicht hinreichend aufgeklärt ist.

Schwieriger und unsicherer wird die Frage der Localisation von Krankheitsherden, wenn es sich bei der multiplen Sklerose um die sogenannten Blicklähmungen nach rechts, links, oben und unten, sowie um die Convergenzlähmungen handelt. Hier stehen die klinischen Erfahrungen am Menschen mit ihren Sectionsbefunden noch nicht in hinreichender Uebereinstimmung mit den von manchen Autoren an Thieren gefundenen experimentellen Resultaten. Wenn z. B. Adamük bei seinen Experimenten an Hunden und Katzen findet („Over de Innervatie der Oogbewegingen". Onderzoekingen in tet Physiologisch Laboratorium tet Utrecht 1870. Tweede Reeks III. 1870. p. 140 und „Ueber die Innervation der Augenbewegungen". Centralbl. f. medic. Wissenschaft. 1870), dass der rechte vordere Vierhügel die Bewegungen beider Augen nach links, der linke die Bewegungen beider Augen nach rechts beherrscht, ferner, dass bei Reizung der Mitte der Vordervierhügel Bewegung beider Augen nach oben, bei Reizung

des Bodens des Aquaeductus Sylvii Wendung der Augen nach innen eintritt; und wenn ferner Hensen und Voelkers bei ihren Experimenten an Hunden bei Reizung des vorderen Theiles des Bodens des Aquaeductus Sylvii an bestimmter Stelle Aufwärtsbewegungen der Bulbi erhielten, so giebt es doch Sectionsbefunde am Menschen, welche sich nicht decken mit diesen Experimenten und jedenfalls zeigen, dass man nicht berechtigt ist, die Ergebnisse des Thierexperimentes ohne Weiteres auf den Menschen zu übertragen. So fand Wernicke („Ueber Störungen der associirten Augenbewegungen". Berliner klin. Wochenschr. No. 27, 1876) nach einer linksseitigen Hemiplegie wohl fast totale Unbeweglichkeit beider Augen nach oben und unten bei guter Beweglichkeit in seitlicher Richtung, aber keine Vierhügelerkrankung, wie angenommen war, sondern einen alten Erweichungsherd im rechten Seh- und Streifenhügel. Ferner macht schon Henoch (Charité-Annalen 1880. S. 470) darauf aufmerksam, wie ausgedehnteste Vierhügelerkrankungen, ja unter Umständen die völlige Zerstörung derselben, nur geringfügige Lähmungen im Bereich der Augenmuskeln machen können, wie auch die Fälle von Steffen („Tuberkel des Corpus quadrigeminum". Berliner klin. Wochenschr. 1865), Pilz (Jahrbuch für Kinderheilkunde 1870, S. 183) und Kohts (Virchow's Archiv Bd. 57. Heft 4) beweisen.

Ich erinnere hier weiterhin an die von Duval gemachte Angabe, dass aus dem Abducenskern am Boden des vierten Ventrikels ein Bündel hervorgeht, welches sich zum Oculomotoriuskern der entgegengesetzten Seite begiebt, und ebenso an die klinischen Beobachtungen von Foville (Société médicale de Paris 1850) und Feréol (Société méd. de hôpitaux 1873), welche in Uebereinstimmung mit den Duval'schen Ansichten, für die Thatsache zu sprechen scheinen, dass ein Herd am Boden des 4. Ventrikels in der Gegend des Abducenskernes eine Blicklähmung nach rechts resp. links hervorbringen kann.

Einschlägige klinische Mittheilungen, welche die sogenannten associirten Augenmuskellähmungen beim Menschen betreffen, mit und ohne Sectionsbefund, liegen in der Literatur noch in grosser Anzahl vor, wie die von Nothnagel, Gowers, Huglings Jackson, Senator, A. Graefe's, Mauthner, Nieden, Parinaud u. A., sind jedoch auch nicht im Stande, die Frage der Localisation für die associirten Blicklähmungen definitiv zu beantworten.

Aber auch die Resultate der experimentellen Forschungen an Thieren über die Innervationscentren der Augenbewegungen stimmen bei den verschiedenen Autoren noch nicht in hinreichender Weise überein, so weicht Schiff in seinen Angaben über die Function der

Vierhügel für die Innervation der Augenbewegungen etwas von Adamük ab, und so konnte z. B. auch Knoll noch in neuerer Zeit (Sitzungsber. der k. Acad. der Wiss. XCIV. 3. 1886) bei seinen an Kaninchen ausgeführten Untersuchungen keine Anhaltspunkte für den Bestand einer Anordnung von Centren für die associirten Augenbewegungen in den vorderen Vierhügeln finden, wie sie Adamük für die Hunde angiebt.

Zieht man alle Erfahrungen der verschiedenen Autoren auf klinischem und experimentellem Gebiete in Rechnung, so zeigt sich, dass bei den associirten Blicklähmungen in seitlicher sowohl wie in der Höhenrichtung als auch bei den Convergenzlähmungen in keiner Weise, etwa in Uebereinstimmung mit den so sehr prompten Adamük'schen Untersuchungsresultaten an Thieren, ausschliesslich an eine Erkrankung der Vierhügel gedacht werden darf. Bei den seitlichen associirten Blicklähmungen scheinen in erster Linie krankhafte Veränderungen in den Vierhügeln und dem Pons in Betracht zu kommen, für die übrigen Formen aber scheinen auch noch die Erkrankungen ausgedehnterer Gehirnterritorien (Boden des vierten Ventrikels und des Aquaeductus Sylvii, Thalamus opticus, Corpus striatum und Kleinhirn) ebenfalls den Grund liefern zu können.

Dass die Augenmuskellähmungen bei der multiplen Sklerose auch durch Krankheitsherde jenseits der Ursprungscentren der Augenmuskelnerven auf dem Wege von diesen Centren zur Grosshirnrinde gelegentlich einmal bedingt werden können, möchte ich für wahrscheinlich halten. Wenn Mauthner in seinen „Augenmuskellähmungen" auch mit Recht hervorhebt, dass die klinischen Erfahrungen über „corticale" und „fasciculäre" (zwischen Hirnrinde und Ursprungscentrum) Augenmuskellähmungen bisher äusserst dürftige seien, und die corticale Natur der Augenmuskellähmungen von manchen Autoren ganz bestritten wird, so fehlen doch eben die klinischen Erfahrungen nicht ganz, und ich glaube die experimentellen Ergebnisse bei Thieren, vermittelst Reizung von der Grosshirnrinde aus Augenbewegungen hervorzurufen (von Hitzig, Fritsch, Munk, Ferrier, Duret, Horsley u. A.) sind hinreichend beweiskräftig, um die Möglichkeit von „corticalen" und „fasciculären" Augenmuskellähmungen auch bei der multiplen Herdsklerose nahezulegen.

B. Nystagmus oder nystagmusartige Zuckungen.

Die bei unseren 100 Kranken über Nystagmus und nystagmusartige Zuckungen gemachten Beobachtungen tabellarisch zusammengestellt, gestalten sich folgendermassen:

I. Nystagmus 12mal (12pCt.). (Hiervon einmal mit Schwingungen in verticaler Richtung, sonst immer in seitlicher Richtung. 2mal Scheinbewegungen der Objecte).	a) Sowohl in der Ruhe als in den verschiedenen Endstellungen 7mal. b) Nur in den verschiedenen Endstellungen 5mal. (In der Hälfte der 12 Fälle complicirte sich der Nystagmus mit deutlichen Beweglichkeitsbeschränkungen im Bereich der Augenmuskeln).
II. Nystagmusartige Zuckungen 46mal (46 pCt.).	a) Nur in den seitlichen Endstellungen 16mal. b) In allen Endstellungen 30mal. (In 16 von diesen 46 Fällen bestanden deutliche Beweglichkeitsbeschränkungen im Bereich der Augenmuskeln).

Also in 58 pCt. unserer Fälle wurden Nystagmus und nystagmusartige Zuckungen festgestellt, es stimmt die Häufigkeit dieses Befundes ungefähr mit den bekannten Charcot'schen Angaben überein, der in ca. der Hälfte der Fälle derartige Störungen nachweisen konnte. In 22 von diesen 58 Fällen waren diese Störungen mit deutlichen Bewegungsstörungen im Bereich der Augenmuskeln complicirt, die zum Theil als ausgesprochene Augenmuskellähmungen sich darstellten und vorhin als solche mit aufgeführt worden sind, zum Theil aber, wenn auch deutlich, doch so wenig charakteristisch und typisch waren, dass ich sie nicht als eigentliche Augenmuskellähmungen bei der multiplen Sklerose in meiner früheren Statistik mit aufgeführt habe, sonst würde der Procentsatz derselben höher ausgefallen sein.

In Bezug auf die Eintheilung der in Frage stehenden Bewegungsstörungen in den eigentlichen Nystagmus (d. h. fortwährende hin und her schwingende Bewegungen der Bulbi nach beiden Richtungen hin von einem Ruhepunkte aus) und die nystagmusartigen Zuckungen (d. h. nur ruckweise Bewegungen nach einer Richtung hin von einem Ruhepunkte aus) habe ich mich nur dem Vorgehen früherer Autoren (Charcot, Friedreich, Raehlmann, A. Graefe u. A.) angeschlossen, da ich mit demselben vollkommen einverstanden bin. Ich glaube auch, dass man die nystagmusartigen ruckweisen Zuckungen bei der multiplen Sklerose, welche namentlich bei ausgeführten Bewegungen in den verschiedenen Endstellungen eintreten und von denen vor Allem Charcot und Friedreich so zutreffende Beschreibungen geben, ganz trennen muss von dem eigentlichen Nystagmus, wo fortwährende undulirende Bewegungen um einen gewissen Ruhepunkt sei es nun in verticaler, horizontaler, diagonaler oder

auch in der Richtung einer Raddrehung vorhanden sind. Beides kommt gelegentlich bei einem Kranken zusammen vor. Unter meinen Patienten findet sich z. B. Einer, wo fortwährender schnellschlägiger Nystagmus in seitlicher Richtung bestand, der sich dann noch in den verschiedenen Endstellungen complicirte mit ausgesprochenen ruckweisen nystagmusartigen Zuckungen, was sich namentlich in den Endstellungen nach oben und unten gut nachweisen liess, da dann der eigentliche Nystagmus in seitlicher Richtung und die nystagmusartigen Zuckungen in der Höhenrichtung erfolgten. In einem zweiten Falle konnte ich beobachten, wie ein beständiger schnellschlägiger Nystagmus in seitlicher Richtung auch beim Blick gerade aus sich complicirte mit einzelnen, ca. alle Secunden erfolgenden, ruckweisen Zuckungen der Bulbi in seitlicher Richtung. Eigentliche Scheinbewegungen der Objecte fehlten in der Regel bei diesen 12 Fällen von Nystagmus, nur zwei Mal konnten sie ausgesprochen nachgewiesen werden und belästigten die Patienten sehr. In etwas über der Hälfte dieser Fälle waren gleichzeitig pathologisch-ophthalmoskopische Veränderungen des Augenhintergrundes vorhanden, es scheinen in den Fällen von Nystagmus pathologische Sehnervenveränderungen relativ etwas häufiger zu sein, als in den nicht mit Nystagmus complicirten Fällen.

Erheblich häufiger als der eigentliche Nystagmus auf dem Gebiete der multiplen Sklerose waren die ruckweisen, nystagmusartigen Zuckungen der Bulbi, welche hauptsächlich nur in den verschiedenen Endstellungen und hier in erster Linie in den seitlichen Endstellungen eintraten, indem an der Grenze der Beweglichkeit angekommen, die Bulbi langsam, gleichsam ermüdet, etwas zurückweichen und nun durch eine ruckweise Anstrengung wieder in die Endstellung geführt werden. Diese kurzen ruckartigen Bewegungen wiederholen sich ca. 2—3mal in der Secunde, indem das Zurückweichen der Bulbi etwas langsamer, gleichsam nur widerstrebend erfolgt, während die Vorwärtsführung der Bulbi wieder in die periphere Endstellung plötzlich ruckweise ausgeführt wird. Diese nystagmusartigen Zuckungen erfolgten immer bilateral und im associirten Sinne, waren jedoch nicht immer nach allen Richtungen gleich ausgeprägt vorhanden. Im Sinne einer Convergenz- oder Divergenzbewegung habe ich nie Nystagmus oder nystagmusartige Zuckungen constatiren können, ebenso wie es auch sonst nie in der Literatur erwähnt ist und überhaupt nicht vorzukommen scheint.

Wir verdanken die zutreffendste und erste Schilderung der angeführten Bewegungsstörungen bei der multiplen Sklerose sowie die richtige Würdigung ihrer diagnostischen Bedeutung bekanntlich Char-

cot, dessen angegebene Procentzahlen über die Häufigkeit des Vorkommens dieser Erscheinungen sich auch an unserer Untersuchungsreihe annähernd zutreffend erwiesen hat. Bourneville und Guérard finden Nystagmus oder nystagmusartige Störungen bei multipler Sklerose noch häufiger. Uebereinstimmend lauten dann auch die Beschreibungen aller späteren Autoren und dasselbe, was wir unter „nystagmusartigen Zuckungen“ aufgeführt haben, schildert offenbar auch Friedreich als „atactischen Nystagmus“ bei seinen Fällen von hereditärer Ataxie. Friedreich fügt noch hinzu in seiner Arbeit: „Ich erinnere mich nicht, Nystagmus oder nystagmusähnliche Bewegungen der Bulbi jemals bei Tabikern der gewöhnlichen Sorte gesehen zu haben und habe auch in der Literatur keine hierauf bezügliche Mittheilungen gefunden“. Friedreich sieht in diesem „atactischen Nystagmus“ den Ausdruck einer statischen oder auch locomotorischer Coordinationsstörung, und unterscheidet derselbe sich dadurch von dem gewöhnlichen ophthalmologischen Nystagmus.

Parinaud (wie schon vorhin erwähnt) sieht im Sinne Charcot's in dem Nystagmus und den nystagmusartigen Zuckungen eine dem Intentionszittern analoge Erscheinung und nennt es ein „tremblement paralytique“ in erster Linie beruhend auf Parese der Associationscentren, selten auf periphere Affection der Nervenstämme. Manz (l. c.) hält es für wahrscheinlich, dass der Nystagmus bei der multiplen Sklerose nur der Ausdruck von Gleichgewichtsstörungen durch Insufficienzen einzelner Muskeln oder Muskelgruppen ist, wodurch sie sich von eigentlichen Krämpfen unterscheiden. Raehlman glaubt, „dass der Nystagmus, wie der Tremor anderer Körpertheile immer central bedingt ist. Unter gewöhnlichen Verhältnissen ist derselbe passager oder continuirlich auftretend, wie der Tremor als Neurose, selbst wenn man nicht im Stande ist, greifbare centrale Störungen nachzuweisen“. Er meint, dass man den Nystagmus (das Zittern des Auges) auch als eine Anomalie des Augenmuskeltonus auffassen könne und führt aus: „Diese fortdauernde Innervation, die stetig von den Centralorganen aus auf die Muskeln ausströmt, ist von den Willensreizen, welche die zweckmässigen Augenbewegungen vermitteln, durchaus unabhängig und verschieden. Sie ist im Normalzustande regelmässig auf die Muskulatur des Auges vertheilt, so dass das Auge in gewisser, durch den Tonus seiner sämmtlichen Muskeln bestimmten Gleichgewichtslage ruht. Ist aber die vom Centrum ausgehende Innervation nicht continuirlich, sondern unterbrochen, so wird es zu einer tonischen Zusammenziehung der betheiligten Muskeln gar nicht kommen können, und es werden leichte clonische Zuckungen

den leichten ununterbrochenen Nervenreizen entsprechen". R. führt des Weiteren aus, dass sich der „atactische Nystagmus" dadurch vom Nystagmus schlechthin unterscheidet, dass die Augenbewegungen bei ersterem mehr unsicheren, suchenden, gleichsam tappenden Bewegungen gleichen, und ihnen der rein rhythmische Charakter im oben definirten Sinne des eigentlichen Nystagmus abgeht. Uebrigens hat R. diese hierher gehörigen Augenbewegen einige Male auch in den späteren Stadien der Tabes dorsualis gesehen. Gadaud („Etude sur le Nystagmus". Thèse Paris 1869) vertritt ebenfalls die Ansicht, dass abnorme Schwäche und Uebermüdung der Augenmuskeln den Nystagmus bei bestimmten, besonders den seitlichen Blickrichtungen bewirke. Romberg (Lehrbuch der Nervenkrankheiten. III. Auflage) erklärt den ruckweisen Nystagmus durch stossweise Contractionen der Muskeln, indem während der centralen Innervationspause der Antagonist den Bulbus langsam wieder zurückzieht. Es würde zu weit führen, wollte ich hier ausführlicher auf all die Ansichten über das Wesen und die Entstehung des Nystagmus vieler anderer Autoren (Boehm, Hasse, Rosenthal, Kugel, Faucou, Stellwag, A. Graefe, u. A.) eingehen.

Augenmuskelparesen kamen relativ häufig bei dem Nystagmus und den nystagmusartigen Zuckungen unserer Fälle von multipler Sklerose zur Beobachtung, keineswegs aber liess sich immer ein directes Abhängigkeitsverhältniss der Intensität des Nystagmus von dem Grade der Parese nachweisen, wie auch Charcot und Parinaud angeben.

Vielfach schwierig, ja zum Theil unlösbar, ist zur Zeit noch die Frage einer genaueren anatomischen Localisation der Krankheitsherde, welche dem Zustandekommen des Nystagmus resp. den nystagmusartigen Zuckungen bei den verschiedenen Erkrankungen und speciell auch bei der multiplen Herdsklerose des Gehirns und des Rückenmarkes zu Grunde liegen. Ich möchte jedoch glauben: so viel steht zunächst in Betreff des eigentlichen symptomatischen Nystagmus bei Erkrankungen des Centralnervensystems fest, dass wir die Ursachen für denselben immer central, im Gehirn, zu suchen haben, während meines Erachtens für die nystagmusartigen Zuckungen in den verschiedenen Endstellungen die Möglichkeit einer peripheren Nervenaffection als Ursache zugegeben werden muss, am häufigsten aber wohl auch hier ein centraler Sitz der Läsion anzunehmen ist. Für einen gelegentlichen peripheren Sitz der krankhaften Veränderungen unter diesen Umständen sprechen manche klinische Erfahrungen, wie z. B. die in verschiedenen Fällen von multipler Sklerose mit nystagmus-

artigen Zuckungen der Bulbi gefundenen directen Erkrankungen der einzelnen Augenmuskelnervenstämme (Bourneville, Leube, Lionville, Raehlman u. A.). Auch, glaube ich, spricht das sonstige Vorkommen dieser nystagmusartigen Zuckungen auf dem Gebiete verschiedener anderer Erkrankungen, worauf ich später noch zurückkomme, entschieden dafür, dass wir diese Bewegungsstörung gelegentlich auf periphere Veränderungen der Augenmuskelnerven zurückführen müssen, und hier nicht immer eine central gelegene Ursache annehmen dürfen.

In der Regel werden wir also den Sitz der anatomischen Läsion, die den Nystagmus oder die nystagmusartigen Zuckungen bei der multiplen Sklerose bedingt, central im Gehirn und im verlängerten Mark zu suchen haben, und zwar scheinen es recht umfangreiche Territorien zu sein, bei deren Erkrankung diese Bewegungsanomalien der Bulbi eintreten können. Die klinische Erfahrung am Menschen liefert uns auf diesem Gebiete bisher eigentlich weniger sichere und ausgiebige Anhaltspunkte als das Thierexperiment.

Die von den verschiedenen Autoren in dieser Hinsicht vorgenommenen experimentellen Untersuchungen von Prévost, Vulpian, Ferrier, Budge, Wagner, Exner, Knoll u. A. weisen doch im Wesentlichen darauf hin, dass die Territorien des Gehirns recht ausgedehnte sind (Mittelhirn, Corpus striatum, Thalamus opticus, Vierhügel, Kleinhirn und Medulla oblongata Boden der vierten Ventrikels), von denen aus durch experimentelle Eingriffe Nystagmus hervorgerufen werden kann; aber diese Versuche schliessen auch bis zu einem gewissen Grade die vorderen und oberflächlichen Grosshirnpartien als Terrain für pathologische Veränderungen, die Nystagmus bedingen können, aus. Es soll hierbei jedoch noch darauf hingewiesen werden, dass Knoll bei seinen erst in letzter Zeit vorgenommenen Untersuchungen an Kaninchen auch bei jeder Exstirpation des Grosshirns oft beiderseits gleichförmige, oft auch wieder entgegengesetzt gerichtete Bewegungen beider Augen mit sich anschliessendem Nystagmus beobachtete. Aehnliches kam auch bei einfachem Abwaschen der Oberfläche des Grosshirns mit einem Schwamme, häufiger aber noch bei Scheerenschnitten in das Grosshirn zu Stande. Vor Allem aber konnte auch Knoll das Kleinhirn und die Vierhügel als diejenigen Theile nachweisen, deren Verletzung regelmässig sehr ausgeprägte und anhaltende Augenbewegungen auslösen.

Auch die klinischen Erfahrungen und die Sectionsbefunde am Menschen (Nothnagel, Friedreich, Raehlman, Prévost u. A.) weisen uns in erster Linie auf Mittelhirn, Vierhügel, Medulla oblongata

und Kleinhirn als Sitz für Krankheitserscheinungen hin, welche geeignet sind, Nystagmus hervorzurufen. Experimentelle Thatsachen sowohl, wie klinische Erfahrungen lehren somit, dass eine gewisse Localisation der Krankheitsherde, welche Nystagmus erzeugen, wohl möglich ist, dass jedoch diese Regionen recht ausgedehnte und verschiedenartige sind. Somit wird es auch erklärlich, warum wir gerade bei der multiplen Sklerose mit ihren gewöhnlich sehr zahlreichen Krankheitsherden, so relativ häufig Nystagmus respective nystagmusartige Zuckungen antreffen. Von den letzteren möchte ich jedoch ganz bestimmt glauben, wie schon erwähnt, dass sie durchaus nicht immer durch centrale Veränderungen bedingt zu sein brauchen, sondern auch durch rein periphere Veränderungen der Augenmuskelnerven hervorgebracht werden können. Der eigentliche fortwährende undulirende Nystagmus bei der multiplen Sklerose dürfte wohl kaum jemals auf periphere Nervenerkrankung zurückzuführen sein, die nystagmusartigen Zuckungen dagegen erklären sich, glaube ich, ganz ungezwungen aus leichten Muskelparesen, auch aus peripheren Ursachen. Ebenso, glaube ich, versteht man leicht, wie krankhafte Veränderungen auf den weiten Innervationsbahnen von der Hirnrinde zu den Kernen der Augenmuskelnerven und von den Associationscentren zu diesen Kerngebieten, ebenso von den Kernen wiederum zum Muskel, schliesslich keine eigentliche Lähmung bedingen können, sondern nur zu einer Erschwerung in der Leitung der Innervationsimpulse führen, so dass bei intendirten Bewegungen und namentlich in den peripheren Endstellungen der Bulbi keine eigentlichen Beweglichkeitsdefecte, sondern nur diese nystagmusartigen Zuckungen eintreten, indem die Innervation wegen der erschwerten Leitung keine so fortdauernde und gleichmässige sein kann, dass die Endstellungen continuirlich festgehalten werden, sondern die Antagonisten immer wieder für einen Augenblick das Uebergewicht gewinnen, die Bulbi etwas rückwärts bewegen, was dann durch eine ruckweise Bewegung in Folge verstärkter Innervation wieder ausgeglichen wird.

Der diagnostische Werth des Nystagmus und der nystagmusartigen Zuckungen ist sicherlich ein grosser bei der multiplen Sklerose, dafür spricht schon allein die hohe Procentzahl, in der beide Bewegungsstörungen bei dieser Erkrankung gefunden werden. Der eigentliche Nystagmus ist in der That auf dem Gebiete anderer incranieller Erkrankungen des Nervensystems eine relativ sehr seltene Erscheinung im Vergleich zur multiplen Sklerose.

Die Mittheilungen in der Literatur zeigen wie zwar Nystagmus

in einer ganzen Reihe von intracraniellen Erkrankungen (subdurale Blutergüsse, Pachymeningitis haemorrhagica, Cysticercen, Gehirnapoplexien, Hydrocephalus, Ohrleiden, Tabes dorsualis, Verletzung der Medulla oblongata u. s. w.) beobachtet worden ist, aber immer nur selten und auch nicht annähernd in der Häufigkeit wie bei der multiplen Herdsklerose (12 pCt. unserer Fälle).

Die nystagmusartigen Zuckungen („atactischer Nystagmus“ Friedreich) sind bei der multiplen Sklerose noch erheblich häufiger als der eigentliche Nystagmus vorhanden (in 46 pCt., also fast der Hälfte der Fälle), aber derselbe wird doch relativ nicht selten auf dem Gebiete verschiedener anderer Erkrankungen beobachtet, so dass dadurch seine differentiell-diagnostische Bedeutung gerade für multiple Sklerose sehr wesentlich beeinträchtigt wird. Ich glaube, dass einzelne Autoren in der Würdigung der diagnostischen Bedeutung dieses Symptoms für multiple Sklerose zu weit gegangen sind. Und, wenn Friedreich sagt: „Ich erinnere mich nicht, Nystagmus oder nystagmusartige Bewegungen der Bulbi jemals bei Tabikern der gewöhnlichen Sorte gesehen zu haben und habe auch in der Literatur keine hierauf bezüglichen Mittheilungen gefunden“, so liegt der Sachverhalt doch heute entschieden anders, und weist auch die Literatur seit jener Publication Friedreich's 1876 eine grosse Anzahl Belege hierfür auf. Ich habe versucht, nach eigenen Beobachtungen mir über diesen Punkt, das Vorkommen von Nystagmus und nystagmusartigen Bewegungen auf anderen Krankheitsgebieten als bei der multiplen Sklerose etwas Aufklärung zu verschaffen und zu dem Zweck eine Reihe von 500 Nervenkranken, wie sie im Laufe der Jahre von mir auf der Nervenklinik der Charité untersucht wurden, auf diese Symptome hin durchgesehen: Eigentlichen Nystagmus fand ich noch ausser bei der multiplen Sklerose in diesen 500 Fällen: 1mal bei Kopfverletzung, 1mal bei Gliose des Rückenmarks und Medulla oblongata und 1mal bei Tumor cerebri. Es bestätigt also diese Untersuchungsreihe die früheren Angaben von der relativ grossen Seltenheit des eigentlichen Nystagmus auf dem Gebiete anderer Erkrankungen des Centralnervensystems und damit die hohe diagnostische Bedeutung desselben bei der multiplen Sklerose.

In Bezug auf nystagmusartige Zuckungen, sei es nun schon in der Ruhestellung oder viel häufiger in den verschiedenen Endstellungen, ergab sich bei dieser Untersuchungsreihe folgendes:

1. Bei schwerer Hysterie 4mal (auf 36 Fälle),
2. Bei Tabes dorsualis 6mal (auf 50 Fälle), (5 von diesen

6 Fällen complicirt mit Augenmuskellähmungen und einer mit Atrophia nerv. optici),

3. Bei multipler Neuritis 3mal (auf 5 Fälle) (mit und ohne Alkoholismus),
4. Schwerem Alkoholismus 1mal,
5. Neurasthenia cerebralis 1mal (auf 17 Fälle von Neurosen),
6. Neuritis des Nerv. ischiadicus 1mal,
7. Paralysis agitans 1mal (auf 8 Fälle),
8. Bleilähmung 1mal (auf 7 Fälle),
9. Compressionsmyelitis 1mal,
10. Labyrinthaffection 1mal,
11. Periodische Lähmung aller Extremitäten 1mal,
12. Rindenerkrankung 1mal
13. Rindenepilepsie 1mal
14. Apoplectiforme Anfälle 1mal
15. Bulbärerscheinungen nach Kopfverletzungen 1mal
16. Meningitis chronica 1mal
17. Hemichorea 1mal
18. Cerebrale Herderkrankung 1mal

} Intracranielle Erkrankungen.

Es zeigt jedenfalls dieses Ergebniss, dass die nystagmusartigen Zuckungen bei den verschiedensten Erkrankungen des Centralnervensystems zu finden sind und vor Allem auch bei der gewöhnlichen Tabes dorsualis (12 pCt. der Fälle). Allerdings reicht die Häufigkeit dieser Bewegungsstörung bei allen eben aufgeführten Erkrankungen lange nicht an die Häufigkeit des Vorkommens bei der multiplen Herdsklerose heran, ist aber doch geeignet, den diagnostischen Werth des Symptoms bei letzterer Erkrankung wesentlich zu beeinträchtigen.

Auch dürfte es sich empfehlen, bei der Feststellung dieser nystagmusartigen Zuckungen insofern nicht zu weit zu gehen, als man auch relativ geringfügige und ganz vereinzelte Zuckungen in den Endstellungen schon als krankhaft mitrechnet. Man würde dann den diagnostischen Werth dieses Symptoms noch mehr herabsetzen, und es auch schon gelegentlich bei ganz gesunden Menschen finden. Nur, wo diese Erscheinungen als ausgesprochen krankhaft imponirten, wurden sie von uns notirt. Es giebt natürlich einzelne Fälle, die auf der Grenze stehen, und wo man nicht weiss, ob schon sicher krankhaft oder noch im Bereich des Physiologischen, man wird gut thun, diese zweifelhaften Befunde bei der diagnostischen Verwerthung ausser Acht zu lassen. — Auch die Scheidung der nystagmusartigen

Zuckungen von dem eigentlichen Nystagmus kann gelegentlich einmal Schwierigkeiten bieten. Ja, ich habe einen Fall von multipler Sklerose gesehen, wo sich fortwährende einzelne nystagmusartige Zuckungen fanden, die dann bei intendirten Bewegungen sich steigerten und beim Blick nach oben in reinen Nystagmus übergingen. Das ist aber jedenfalls selten.

V. Kapitel.

Verhalten der Pupillen.

Das Verhalten der Pupillen bei der multiplen Sklerose bietet im Ganzen wenig Auffälliges und von der Norm Abweichendes. Dementsprechend enthält die Literatur in Bezug auf die Pupillarerscheinungen bis auf die jüngste Zeit so gut wie gar nichts, nur gelegentlich wird von einzelnen Autoren das Vorkommen von „Mydriasis“ erwähnt, ohne weitere genauere Angaben. Auch hier ist es Parinaud, der zuerst genauere Studien über das Verhalten der Pupillen bei der multiplen Sklerose angestellt hat, und in seiner oben citirten Arbeit (Progrés médical 9. Août 1884) Mittheilung darüber macht. Parinaud führt folgendes aus: „Zuweilen ist Pupillenungleichheit in den ersten Perioden der Krankheit vorhanden, welche überhaupt nur nachweisbar bei Ruhe der Augen, während sie verschwindet, wenn man die Iris sich contrahiren lässt. In einer vorgeschrittenen Periode ist es die Myosis, welche vorherrscht, sowohl für Licht als Accommodation bleibt die Reflexthätigkeit erhalten. Die Pupillarreflexe sind zuweilen gesteigert. Wenn man mit einem ziemlich starken Lichte das Auge eines Kranken mit multipler Sklerose und das eines Gesunden beleuchtet, so bemerkt man, dass die Pupillen des Ersteren sich stärker contrahiren, obwohl sie sich in der Dunkelheit normal erweitern. Wenn man den Kranken mit multipler Sklerose für die Nähe fixiren und accommodiren lässt, so kann man gelegentlich die Pupillen bis zu einer punktförmigen Grösse reduciren, was nicht gelingt bei einem Gesunden. Endlich kommt es vor, dass in einem Falle von multipler Sklerose, wo die Pupillen ungleich sind, die weitere sich energischer contrahirt, wenn man das andere Auge durch Licht reizt, als wenn man das erste direct erregt. Die einseitige Myosis ist in diesem Falle einer abnormen Steigerung der Reflexerregbarkeit zuzuschreiben. Die Myosis bei der Tabes ist eine paralytische, diejenige bei der multiplen Sklerose eine durch Contractur hervorge-

brachte". Zum Schluss stellt Parinaud den Satz auf: „Allemal, wenn ein Kranker, der an einer Affection seines Nervensystems leidet, Myosis darbietet, mit noch erhaltener Lichtreaction, so ist es nöthig, die Idee an Tabes auszuschliessen und an disseminirte Herdsklerose zu denken".

Auch die letzten Jahre haben dann in Bezug auf das Pupillarverhalten bei multipler Sklerose nichts Neues gebracht.

Im Ganzen sind die Beobachtungen, welche ich über das Verhalten der Pupillen an unserer Untersuchungsreihe von 100 Fällen machen konnte, wenig marcant und ihre diagnostische Bedeutung bei dem Krankheitsbilde der multiplen Sklerose keine hervorragende.

Beobachtungs-Resultate über das Verhalten der Pupillen bei der multiplen Sklerose.

1. Reflectorische Pupillenstarre auf Licht mit Myosis (doppelseitig)	1 mal.
2. Myosis mit erhaltener, aber sehr geringer Reaction auf Licht und Convergenz	4 mal.
3. Lichtreaction sehr herabgesetzt, ohne Myosis	1 mal.
4. Ausgesprochene Differenz in der Pupillenweite	3 mal (hiervon 2 mal mit sehr herabgesetzter Lichtreaction.
5. Reaction auf Convergenz sehr gering, bei relativ guter Lichtreaction	2 mal (beide Male gleichzeitig die Convergenzbewegung sehr unzureichend).

Also im Ganzen konnte ich nur in 11 pCt. der Fälle ein anormales Verhalten der Pupillen resp. der Pupillenreaction constatiren. Eine völlige reflectorische Pupillenstarre auf Licht mit Myosis, wie bei Tabes, ist jedenfalls bei der multiplen Sklerose eine sehr seltene Erscheinung, aber sie kommt doch gelegentlich vor, dafür ist unser Fall ein Beleg. Derselbe bot ausserdem noch das Bild der Ophthalmoplegia externa und kam zur Autopsie, welche einmal die Diagnose der multiplen Herdsklerose bestätigte und andererseits ausgedehnte Veränderungen am Boden des vierten Ventrikels und des Aquaeductus Sylvii bot.

Auch eine sehr geringe und zwar deutlich pathologisch herabgesetzte Pupillenreaction auf Licht wurde in einzelnen Fällen (5 pCt.) beobachtet, und zwar meistens mit Myosis. — Also in 6 pCt. der Fälle zeigt die Pupillarreaction ein Verhalten, wie wir es bei Tabes

dorsualis in der bei weitem grössten Zahl der Fälle vorfinden. Diese Beobachtungen sind somit durchaus geeignet einerseits den grossen Unterschied zu illustriren, der in dem Verhalten der Pupillen bei multipler Sklerose und Tabes besteht, andererseits aber weisen sie doch darauf hin, dass gelegentlich einmal bei multipler Sklerose analoge Pupillarverhältnisse wie bei Tabes vorkommen können.

Eine ausgesprochene Differenz in der Pupillenweite war bei unseren Fällen recht selten. Ob diese Differenz bei starker Convergenz und Accommodation für die Nähe sich ausglich, kann ich nicht angeben; wahrscheinlich wurde nicht darauf hin untersucht, jedenfalls weist das Protokoll keine Notiz darüber auf.

Dass die Convergenzreaction der Pupillen, bei relativ guter Lichtreaction in zwei Fällen fehlte, glaube ich, erklärt sich zur Genüge aus gleichzeitig bestehenden hochgradigen Beschränkungen der Convergenzbewegung.

Es hat mir dann wohl noch, wie auch Parinaud angiebt, scheinen wollen, als ob in einigen Fällen die Pupillarreaction auf Licht als abnorm lebhaft bezeichnet werden müsse; aber da hier auch bei Gesunden schon ein sehr variables Verhalten zu Tage tritt, so habe ich es nicht gewagt, es als besondere Abnormität mit in die Statistik aufzunehmen.

Dem von Parinaud ausgesprochenen Satz, dass man bei Affectionen des Nervensystems mit Myosis und erhaltener Lichtreaction Tabes ausschliessen und an multiple Sklerose denken muss, möchte ich nicht rückhaltslos beitreten; denn 1. giebt es Tabesfälle mit Myosis und noch erhaltener Lichtreaction; 2. kann auch bei multipler Sklerose Myosis bei aufgehobener Lichtreaction vorkommen und 3. giebt es noch andere Affectionen des Nervensystems, welche mit Verengerung der Pupillen bei erhaltener Lichtreaction einhergehen können.

Eigentliche Ophthalmoplegia externa (d. h. paralytische Mydriasis mit Accommodationsparese), wie sie bei Tabes relativ häufig vorkommt, habe ich in unserer Untersuchungsreihe nicht constatiren können.

In einigen Fällen habe ich relativ enge Pupillen gefunden, die sich bei Abhaltung von Licht unverhältnissmässig wenig erweiterten, auf Lichteinfall sonst gut reagirten. Jedoch liegt auch hier auf normalem Gebiete ein so erheblich verschiedenes Verhalten vor, dass es misslich ist, dieses Verhalten in dem einzelnen Falle als direct pathologisch und diagnostisch wichtig anzusehen.

Somit sind die Erscheinungen von Seiten der Pupillen bei dem Krankheitsbilde der multiplen Sklerose die am wenigsten vortretenden

und diagnostisch bedeutsamsten von den vorkommenden Augensymptomen, immerhin aber verdienen auch sie unsere volle Aufmerksamkeit.

Schlussbemerkungen.

Es bedarf am Schluss unserer Ausführungen wohl kaum noch eines besonderen Hinweises auf die grosse diagnostische Bedeutung der Augensymptome für den Symptomencomplex der multiplen Herdsklerose des Gehirns und des Rückenmarkes. Dafür, glaube ich, sprechen viele Daten aus den angeführten Krankengeschichten, und besonders darf ich vielleicht noch auf diejenigen Fälle hinweisen, wo die Patienten eigentlich nur das Bild der spastischen Spinalparalyse der unteren Extremitäten boten, wo also nur Symptome von Seiten des Rückenmarkes vorlagen, und wo eigentlich das Vorhandensein der ocularen Symptome einzig ausschlaggebend wurde für die Diagnose, da durch sie mit Sicherheit die Anwesenheit cerebraler Herde constatirt wurde. Freilich dürfte eine richtige diagnostische Verwerthung der Augensymptome bei der multiplen Sklerose noch mehr, als bei anderen Erkrankungen des Centralnervensystems eine ziemlich gute ophthalmoskopische Vorbildung des Untersuchers erfordern. Sowohl die Augenspiegelveränderungen als auch die Functionsstörungen im Bereich des Sehnerven- und der Augenmuskeln haben oft etwas Unvollständiges, wenig Marcantes, oft besteht zwischen Sehstörungen und ophthalmoskopischem Befund ein auffallendes Missverhältniss, die Störungen können sehr leicht und schnell vorübergehen; Alles das sind Momente, welche die diagnostische Verwerthung der Augensymptome bei dieser Krankheit etwas erschweren und selbst für den geübten Untersucher ist es nicht immer leicht, die Grenze zwischen noch physiologischen und pathologischen Erscheinungen festzustellen.

Aber sonst, welch ein treues Spiegelbild der verschiedenen Symptome bei der multiplen Sklerose finden wir gerade in den pathologischen Augenerscheinungen bei dieser Krankheit wieder, und ich möchte glauben, eine immer weiter vorschreitende genaue Analyse der Augensymptome ist wohl geeignet, auch für das Verständniss der übrigen Krankheitserscheinungen klärend zu wirken.

Schon, weil im Bereich des Auges eine Functionsprüfung mit einer Genauigkeit durchführbar ist, wie auch nicht annähernd bei einem anderen Körperorgan, wobei man gleichzeitig noch den lebenden

Sehnerven in einer erheblichen Vergrösserung beobachten kann, war es dringend geboten den pathologisch-anatomischen Sehnervenveränderungen mehr Aufmerksamkeit zu Theil werden zu lassen, als es bisher geschehen war. Die gefundenen Resultate stehen sehr wohl in Einklang mit den weitverbreitetsten Anschauungen über das anatomische Wesen des Krankheitsprocesses im Gehirn und Rückenmark, sie erklären uns manche Eigenthümlichkeiten der Functionsstörungen bei der multiplen Sklerose, wie sie sowohl im Bereich des Auges als anderer Körpergebiete vorkommen. In mancher Hinsicht bildet der Sehnerv, als kleiner abgegrenzter Gehirntheil, der sowohl durch den Augenspiegel als durch die Functionsprüfung während des Lebens auf das Genaueste überwacht werden kann, ein besonderes günstiges Terrain für die anatomische Forschung. Ich erinnere hier nur an die vergleichenden Messungen über den Grad der Schrumpfung bei dieser Erkrankung und bei anderen Erkrankungen des Opticus und im Verhältniss zum gesunden Sehnerven, an die Leichtigkeit des Nachweises der häufig ausgesprochen interstitiell neuritischen Natur des Processes, an die Evidenz, mit der schon im Verhalten der Papille gewöhnlich das Fehlen der secundären Degeneration und das Erhaltenbleiben der Axencylinder zu Tage tritt, und andere anatomische Einzelneiten, die sich am Opticus mit besonderer Deutlichkeit, zeigen, und auf die ich früher hingewiesen habe.

Es ist ferner auch in keinem anderen Nervengebiete während des Lebens möglich, den Beweis zu liefern, dass beim Fehlen jeder nachweisbaren Functionsstörung doch ausgesprochene anatomische Veränderungen vorhanden sein können, als beim Sehnerven mit dem Augenspiegel.

Die am Auge oft nur mit feinsten Prüfungsmethoden und grösster Aufmerksamkeit von Seiten des Untersuchten sowohl als des Untersuchers nachweisbaren, ganz geringfügigen Functionsstörungen, glaube ich, mahnen immer auf's Neue zur möglichsten Verfeinerung der Untersuchungsmittel auch im Bereich der übrigen Organe, ich erinnere hier namentlich auch daran wie genaueste und vielseitige Sensibilitätsprüfungen (Oppenheim) in jüngster Zeit oft ein positives Resultat ergeben haben, wo man früher die Sensibilität intact glaubte.

Interessant erscheint mir noch der grosse Unterschied in der Häufigkeit des Befallenwerdens zwischen Nervus opticus und den übrigen Gehirnnerven. Während uns die Sehstörungen, das Gesichtsfeldverhalten und der ophthalmoskopische Befund fast immer darauf hinweisen, dass die zu Grunde liegenden anatomischen Veränderungen

in erster Linie in den peripheren Theilen der optischen Leitungsbahnen gelegen sind, deuten z. B. die Art und Weise der Augenmuskellähmungen, der vorkommende Nystagmus u. s. w. meistens auf einen centralen Sitz der Krankheitsherde. Der Sehnerv documentirt hierdurch also auch eine wesentlich andere Stellung als die anderen Gehirnnerven, er verhält sich in dieser Hinsicht wie das Centralnervensystem selbst, eine Affection seiner peripheren Ausbreitung in der Netzhaut selbst, scheint so gut wie gar nicht vorzukommen.

Im Hinblick auf alle diese und manche andere Gesichtspunkte, sowie auf die Thatsache, dass bisher die Augenstörungen bei der multiplen Sklerose, namentlich auch vom rein ophthalmologischen Standpunkte aus einer genaueren Analyse noch vielfach bedürftig waren, sind vorstehende Ausführungen von mir gegeben worden, und habe ich damit versucht zur Ausfüllung einer offenbaren Lücke auf diesem Gebiete einen Beitrag zu liefern. In wie weit mir das gelungen, das zu beurtheilen, muss ich schon der gütigen Nachsicht des Lesers überlassen.

Ich schliesse meine Arbeit mit dem Gefühl aufrichtiger Dankbarkeit gegen alle Herren Collegen, die mich durch ihre liebenswürdige Mitwirkung unterstützt haben, sowie gegen Herrn Geh. Rath Prof. Dr. Westphal und Herrn Prof. Dr. Schoeler, deren Kliniken das Material in erster Linie entnommen wurde.

Erklärung der Abbildungen (Taf. VIII.).

Fig. 1 von Fall VIII. Ph. S. Die Papille im Ganzen deutlich atrophisch verfärbt, jedoch die inneren Theile reflectiren noch leicht röthlich.

Fig. 2. Fall X. Fr. H. Neuritische Sehnervenatrophie. Retinalgefässe noch abnorm geschlängelt, leicht circumpapillare Pigmentveränderungen. Complets atrophische Verfärbung, mit leichtem Stich in's Weissgrünliche.

Fig. 3. Fall IX. A. B. Partielle atrophische Abblassung der temporalen Papillentheile, kleine feinherdige Retinalpigmentveränderungen in der Gegend des hinteren Augenpoles. Nach innen von der Papille abnorm durchtretender Retinalvenenast, in dessen Umgebung hofartiger Defect der Choroidea mit Pigmentirung.

Verzeichniss der benutzten Literatur.

Adamük, Over de Innervatie der Oogbewegungen. (Onderzoekingen in tet Physiologisch Laboratorium te Utrecht 1870. Tweede Reeks III. p. 140.)

Ueber die Innervation der Augenbewegungen. (Centralbl. f. med. Wissenschaft. 1870.)

Annuske, Ueber Neuritis optica bei Tumor cerebri. (v. Graefe's Archiv f. Ophthalmologie XIX. 3. 1873.)

Babinsky, Recherches sur l'anatomie pathologique de la sclérose en plaques et étude comparative des diverses variétées de scléroses de la moelle. (Arch. de physiol. norm. et patholog. Tome cinquième 1885. No. 2.)

Baerwinkel, Zur Lehre der herdweisen Sklerose der Nervencentra. (Archiv f. Heilk. X. 1869.)

Ball, Sclérose en plaques disseminées. (Gaz. des hôpitaux No. 75.)

Berlin, Beitrag zur Lehre von der multiplen Gehirn- und Rückenmarkssklerose. (Deutsches Archiv f. klin. Medic. XIV. 1874.)

Borel, Paralysie de la convergence dans l'ataxie locomotrice progressive. (Clinique du Dr. Landolt.) (Archives d'ophthalmologie 1887. Novembre — Decembre.)

Bouicli, Sur les formes frustes de la sclérose en plaques. 1883. Thèse. Paris.

Bourneville et Guérard, De la sclérose en plaques disséminées etc. Paris 1869.

Bruns, Zur Pathologie der disseminirten Herdsklerose. (Berliner klinische Wochenschr. No. 5. 1888.)

Buchwald, Ueber multiple Sklerose des Gehirns und des Rückenmarks. (Archiv f. klin. Medic. Bd. X. 1873.)

Budge, Ueber die Bewegungen der Iris. Braunschweig 1855.

Charcot: 1. Gaz. des hôpitaux No. 102 und 103. 1868. — 2. Klinische Vorträge über Krankheiten des Nervensystems. Kapitel: „Ueber multiple Sklerose". 1874. — 3. Le progrès médical No. 47. 1886. — 4. Gazette des hôpitaux No. 149. 1886. — 5. Phénomènes oculaires dans la sclérose en qlaques et dans l'ataxie. (Recueil d'ophthalmologie. No. 11. Nov. 1887.)

Cruveilhier, Atlas de l'anatomie pathologique 1835.

Curschmann, Berliner klin. Wochenschr. No. 17. 1877. Sitz. der Berliner psychiatrischen Gesellschaft.

Dillmann, Ueber tâbische Augensymptome und ihre diagnostische Bedeutung. Inaug.-Dissert. Leipzig 1889.

Duret, Notes sur la physiologie pathologique des traumatismes cérébraux. (Gaz. méd. de Paris. No. 51. 1877.)

Duval, Recherches sur l'origine réelle des nerfs craniens (suite). (Journ. d. l'anatomie et physiol. norm. 1880).

Duval et Laborde, De l'innervation des mouvements associés des globes oculaires. (ebenda 1880.)

Emminghaus, Zur Pathologie der postfebrilen Dementia. (Dieses Archiv. XVII. 3. 1886.)

Eales (Transaction of the ophthalmological Societ. of the unit. Kingd. Vol. IV. p. 300).

Engesser, Ueber einen Fall von disseminirter Herdsklerose des Gehirns und des Rückenmarks. (Dieses Archiv S. 225. 1878.)

Erb, Handbuch der Krankheiten des Nervensystems. 1. Krankheiten des Rückenmarks und des verlängerten Marks.

Eulenburg, Multiple Sklerose mit beiderseitiger totaler neuritischer Sehnervenatrophie. (Neurolog. Centralbl. No. 22. 1884.)

Exner, Siegm., Ménière'sche Krankheit bei Kaninchen. (Sitz.-Ber. der Wien. Acad. (math.-naturwiss. Klasse) 70. Abth. III. S. 153.

Feilchenfeld, Berliner medic. Gesellschaft vom 1. Mai 1889. (s. Berliner klin. Wochenschr. 1889.)

Féréol, Phthisie pulmonaire; hémiplégie alterne incomplète. Paralysie de la sixième paire gauche; inaction conjugée du muscle droit interne de l'oeil droit. Tubercule confluent de la protubérance annulaire. (Société de hôpitaux 1873.)

Ferrier, Die Localisation der Hirnerkrankungen. Uebersetzt v. R. H. Pierson. Braunschweig 1880.

Focke, C., Ueber die Bedeutung des Schrecks für die Aetiologie der multiplen Sklerose. (Inaug.-Dissert. Berlin 1888.)

Foville, Société méd. de Paris 1850.

Foerster, Handbuch der ges. Augenheilkunde von Graefe und Saemisch. Bd. VII.

Fournier, Diagnostic des paralysies de la troisième paire d'origine tabétique (Revue générale d'Ophthalmol. 3. März 1887.

Frerichs, Ueber Hirnsklerose. (Haeser's Archiv X. S. 334. 1849.)

Friedreich, Ueber Ataxie mit besonderer Berücksichtigung der hereditären Formen. (Virchow's Archiv für patholog. Anat. etc. Bd. LXVIII. H. 2. 1876.)

Fromman, Untersuchungen über die Gewebsveränderungen bei der multiplen Sklerose des Gehirns und des Rückenmarks. Jena 1876.

Gadaud, Etude sur le nystagmus. Thèse Paris 1869.

Galezowski (mitgeth. v. Despagnet). Mouvement médical No. 31—33. 1887.

Gnauck, Ueber Augenstörungen bei multipler Sklerose. (Berliner klin. Wochenschr. No. 27. 1884.)

Goldflamm, De la sclérose cerebrospinale disséminée multiple". (Kronika lekerska No. 7 und 8. 1886.)

Gowers: 1. A manual and atlas of medical ophthalmoscopie. 1882. 2. Auflage. p. 316. — 2. Conjugate palsy of the ocular muscles and nystagmus. Ophthalmol. Society of the unit. Kingd. 10. März 1887. Ophthalm Rev. März 1887.

A. v. Graefe: 1. Archiv f. Opthalmolog. XV. Abth. 3. — 2. Bemerkungen über doppelseitige Augenmuskellähmungen basilaren Ursprungs. (Archiv f. Oppthalmol. Bd. XII. 2. S. 265.)

Alfred Graefe, Handbuch der ges. Augenheilkunde von Graefe und Saemisch. Bd. VI. — Die Thätigkeit der geraden inneren Augenmuskeln

bei den associirten Seitenbewegungen der Augen. (Sitz.-Ber. des internat. Congresses zu Heidelberg 1888.)

Guttmann, Ein bemerkenswerther Fall von disseminirter Herdsklerose des Gehirns und Rückenmarks. (Zeitschrift für klinische Med. II. 1. S. 46. 1880.)

Henoch, Tuberculose des Pons Varoli und des Corpus quadrigeminum. (Charité-Annalen. V. 1880. S. 470.)

Hensen und Völker, Ueber den Ursprung der Accommodationsnerven nebst Bemerkungen über die Function der Wurzeln des Nervus oculomotorius. (Graefe's Archiv f. Ophthalmol. XXIV. 1877.)

Herman, Atrophie of optic nerve. Multiple Sclerosis or spastic Parlysis. Differential-Diagnosis. (The Americain Journal of Ophthalmolog. May 15. 1884.)

Hess, Ueber einen Fall von multipler Sklerose des Centralnervensystems. (Dieses Archiv Bd. XIX. Heft 1. 1887.)

Hirsch, Ueber Sklerose des Gehirns und des Rückenmarks. Deutsche Klinik No. 33—38. 1870.

Hitzig: 1. Weitere Untersuchungen zur Physiologie des Gehirns. Archiv f. Anatom. und Physiolog. 1871. — 2. Untersuchungen über das Gehirn. Berlin 1874.

Huglings Jackson (Ophthalmolog. Society of the united Kingd. 10. März 1887. Ophthalm. Rev. März 1887.

Jacoud, Traité de pathologie interne. III. Auflage. 1873.

Joffroy, Note sur un cas de sclérose en plaques disséminées. (Gaz. méd. de Paris. No. 23—24. 1870.)

Jolly, Ueber multiple Hirnsklerose. (Dieses Archiv Bd. III. 1872.)

Kahler und Pick, Zur Localisation partieller Oculomotoriuslähmungen. Prag. Zeitschr. f. Heilk. Bd. II. 4. 1881.

Kiesselbach, Beitrag zur näheren Kenntniss der sogenannten grauen Degeneration der Sehnerven bei Erkrankungen des Cerebrospinalsystems. (Inaug.-Dissert. Erlangen 1875).

Klein (Moskau), Ueber die pathologische Anatomie der Sclerosis cerebrospinalis. (Medizinskoje Obosrenie [russisch] XVII. 1882). (Ref. Erlenmeier Centralbl. f. Psych. 1882, S. 491.)

Koeppen, Ueber die histologischen Veränderungen der multiplen Sklerose. (Dieses Archiv XVII. 1886.)

Knoll: 1. Ueber die Augenbewegungen bei Reizung einzelner Theile des Gehirns. (Sitz.-Bericht d. k. Acad. d. Wissensch. XCIV. 3. 1886. Octoberheft.) Ref. Hirschberg's Centralbl. f. A. 1886.

Kohts, Virchow's Archiv f. path. Anat. u. s. w. Bd. 57. Heft 4.

Landolt, Congrés de la Société Française d'Ophthalmologie. I. (Progrès méd. 1886. 8. Mai.)

Leber, Handbuch der ges. Augenheilk. v. Graefe u. Saemisch. Bd. V.

Leo, Beitrag zur Erkenntniss der Sklerose des Gehirns und des Rückenmarks. (Deutsches Archiv f. klin. Med. IV. 1868.)

Leube, Ueber inselförmige Sklerose des Gehirns und des Rückenmarks. (Arch. f. klin. Med. VIII. 1870.)

Leyden: 1. Ueber graue Degeneration des Rückenmarks. (Deutsche Klinik 1863. No. 13 und Rückenmarkskrankheiten II.) — 2. Beiträge zur acuten und chronischen Myelitis. (Zeitschr. f. klin. Med. I. 1. 1879.)

Liouville, Nouvelle observation détaillée de sclérose en ilôts multiples et disséminées du cerveau, de la moelle et des nerfs rachidiens. (Gaz. méd. de Paris No. 19 und 20. 1870.)

Magnan, Observation de sclérose en plaques cérebrospinale avec atrophie papillaire des deux yeux. (Gaz. méd. de Paris. No. 14.)

Manz, Referat über die Arbeiten von Magnan, Schüle, Leube, Hirsch, Liouville, Joffroy. (Nagel's Jahresber. für Augenh. 1879. S. 234.)

Mauthner: 1. Gehirn und Auge. 1881. Wiesbaden. — 2. Die Lehre von den Augenlähmungen. 1889. Wiesbaden.

Michel, Lehrbuch der Augenheilkunde 1884. 1884. Wiesbaden.

Moeli, Zwei Fälle von Myelitis. Dieses Archiv XI. Heft 3. 1880.

Nettleship: Clinical notes and cases. (Ophthalm. Hospit. Report IX. 2. 1877.) — 2. Transactions of the ophthalmol. Society of the unit. Kingd. 1884. Vol. III.

Nieden, Ein Fall von bilateraler Associationsparese der R. superiores et obliqui inferiores mit Auftreten von clonischen Zuckungen in den übrigen Augenmuskelgruppen. (Centralbl. f. Augenheilk. Juli 1880)

Nothnagel, Geschwulst der Vierhügel, Hydrocephalus, Abfliessen von Cerebralflüssigkeit durch die Nase. (Wien. med. Blätter 1888. No. 6 u. f.)

Noyes, H., A case of supposed disseminated sclerosis of the brain and spinal cord. (Arch. of scientif. and pract. medic. January 1873. p. 43.)

Ordenstein, Sur la paraplegie agitante et la sclérose en plaques généralisée. Paris 1868.

Oppenheim: 1. Zur Pathologie der disseminirten Herdsklerose. (Berliner klin. Wochenschr. No. 48. 1887.) — 2. Beiträge zur Pathologie der multiplen Neuritis und Alkohollähmung. (Zeitschrift f. klin. Med. Heft 2 und 3. 1886.)

Parinaud: 1. Archiv. de Neurologie. 1883. — 2. Troubles oculaires de la sclérose en plaques. (Progrès méd. 9. Août 1884.) — 3. Paralysie de la convergence. (Congrés de la Société Française d'Ophthalmologie. I. Séance 27. Avril 1886. (Progrès méd. 1886. 8. Mai.) und übersetzt von Juler. (Brain Vol. p. 330.)

Peltesohn, Ursachen und Verlauf der Sehnervenatrophie. (Centralbl. für Augenheilk. 1886. S. 75.)

Peters, Ueber Convergenzlähmungen. (Centralbl. f. Augenheilk. Aug. 1889.)

Pilz (Jahrbuch für Kinderheilkunde. 1870. S. 183.)

Poetschke, Beiträge zur Diagnostik und Prognostik der Amblyopien durch die Gesichtsfeldmessung. (Inaug. Disssrt. 1878. Berlin.)

Pollack, Congenitale multiple Herdsklerose des Centralnervensystems, partieller Balkenmangel. (Dieses Archiv XIII. 1881.)

Prévost, De la déviation conjugée et de la rotation de la tête dans certains cas d'hémiplegie. Paris 1868.
Putzar, Ueber einen Fall von multipler Sklerose des Gehirns und des Rückenmarks. (Deutsches Archiv f. klin. klin. Med. XIX. 1878.)
Raehlmann, Ueber den Nystagmus und seine Aetiologie. (v. Graefe's Archiv f. Ophthalmol. XXIV. Abth. 4. 1878.)
Reich, Zur Statistik der Neuritis optica bei intracraniellen Tumoren. (Zeh, klin. M.-Bl. f. Augenheilk. XII. S. 447—453.
Ribbert, Ueber multiple Sklerose des Gehirns und des Rückenmarks. (Virchow's Archiv f. patholog. Anat. etc. Bd. 90 1882.)
Rindfleisch, Histologische Details zur grauen Degeneration. (Virchow's Archiv f. patholog. Anat. B. 26. S. 474.)
Romberg, Lehrbuch der Nervenkrankheiten. III. Auflage.
Schiff, Untersuchungen zur Pathologie des Nervensystems. Frankfurt a. M. 1855.
Schüle, Beitrag zur multiplen Herdsklerose des Gehirns und des Rückenmarks. (Archiv f. klin. Med. Bd. VII. 1869.)
Schultze, Fr.: Virchow's Archiv f. path. Anat. Bd. 90. — 2. Mendel's Neurolog. Centralbl. No. 9. 1884.
Schweigger, Hemiopie und Sehnervenleiden. Eine klinische Stundie. 1876. (v. Graefe's Archiv f. Ophthalmol. XXII. Abth. 3.)
Senator, Zur Diagnostik der Herderkrankungen in der Brücke und in dem verlängerten Mark. (Dieses Archiv Bd. XIV. S. 644.)
Seymour Scharkey, A case of double optic Neuritis etc. (Transactions of the Ophthalmol. Society of the united Kingd. 1884. Vol. III. p. 226.
Steffen, Tuberkel der Corpora quadrigemina. Berliner klin. Wochenschr. 1864. No. 20.
Stoelting und Bruns, Ueber Lähmung von Convergenz- und Divergenzfähigkeit. (v. Graefe's Archiv f. Ophthalmol. Bd. XXXIV. 1888.)
Strümpel, Dieses Archiv X. 1879.
Swanzy, The Bowman lecture for 1888. (Transactions of the ophthalmol. Society of the unit. Kingd.)
Ten Cate Hoedemaker, Multiple Herdsklerose im Kindesalter. (Deutsches Archiv f. klin. Med. XXIII. S. 443.)
Thomsen, Ein Fall von isolirter Lähmung des Blicks nach oben mit Sectionsbefund. (Dieses Archiv Bd. XVIII. Heft 2.)
Thomsen und Oppenheim, Ueber das Vorkommen und die Bedeutung der sensorischen Anästhesie bei Erkrankungen des centralen Nervensystems. (Dieses Archiv Bd. XV. Heft 2 und 3)
Treitel, Ueber den Werth der Gesichtsfeldmessung mit Pigmenten für die Auffassung der Krankheiten des nervösen Apparates. (v. Graefe's Archiv f. Ophthalmol. XXV. 2. 1879.)
Uhthoff: 1. Ueber Neuritis optica bei multipler Sklerose. (Berliner klin. Wochenschr. No. 16. 1885.) — 2. Untersuchungen über den Einfluss des chronischen Alkoholismus auf das menschliche Sehorgan. (v. Graefe's

Archiv f. Ophthalmol. Bd. XXXII. Abth. 4 und Bd. XXXIII. Abth. 1. 1887. — 3. Ueber opthalmoskopische Befunde bei Geisteskranken. (Bericht d. Heidelberger ophthalmol. Gesellsch. 1883) — 4. Weitere Beiträge zur Sehnervenatrophie. (Beiträge zu den Sehnerven und Netzhauterkranerkrankungen bei Allgemeinleiden von Schoeler und Uhthoff. H. Peters. Berlin. 1885.)

Valentiner, Ueber Sklerose des Gehirns und Rückenmarks. Deutsche Klin. 1856. No. 14—16.)

Vulpian: 1. Notes sur la sclérose en plaques etc. (Union médical. 1886. No. 67—72.) — Recherches experimentales rélative aux effects des lésions du plancher du quatrième vertricule. (Mémoir. de la Société de Biolog 1861.)

de Watteville, Lähmung der Convergenzbewegung der Augen im Beginn der Tabes. (Neurolog. Centralbl. 1887. No. 10)

Wernicke, Ueber Störungen der associirten Augenbewegungen. (Berliner klin. Wochenschr. No. 27. 1876.)

Westphal: 1. Ueber multiple Sklerose bei zwei Knaben. (Charité-Annalen Bd. XIII. 1888.) — 2. Ueber strangförmige Degeneration der Hinterstränge mit gleichzeitiger fleckweiser Degeneration des Rückenmarks. (Dieses Archiv. IX. 1878.) — 3. Ueber einen Fall von chronischer progressiver Lähmung der Augenmuskeln (Ophthalmoplegia externa) nebst Beschreibung von Ganglienzellengruppen im Bereich des Nervus oculomotorius. (Dieses Archiv Bd. XVIII. Heft 3.)

Zenker: 1. Sklerose des Gehirns und Rückenmarks. (Zeitschr. für ration. Med. 3. Reihe. Bd. 24.) — 2. Zur Lehre der inselförmigen Sklerose. (Archiv für klin. Med. Bd. VIII. 1871.)

Gedruckt bei L. Schumacher in Berlin.

Fig. 1.

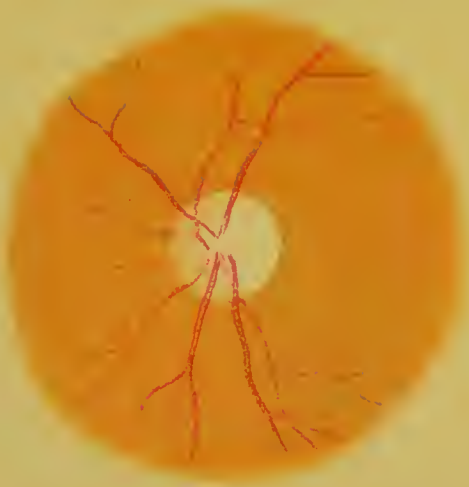

Fig. 2.

Fig. 3.